HAL open science

Pneumopathie d'hypersensibilité à mycobactéries atypiques se compliquant d'un abcès à Mycobacterium intracellulare

Charlotte Balavoine, Philippe Lanotte, M. Campana, M. Ghanem, Sylvain Marchand-Adam

To cite this version:

Charlotte Balavoine, Philippe Lanotte, M. Campana, M. Ghanem, Sylvain Marchand-Adam. Pneumopathie d'hypersensibilité à mycobactéries atypiques se compliquant d'un abcès à Mycobacterium intracellulare. Revue des Maladies Respiratoires, 2019, 36 (1), pp.57-62. 10.1016/j.rmr.2017.10.670 . hal-02628876

HAL Id: hal-02628876

https://hal.inrae.fr/hal-02628876v1

Submitted on 22 Oct 2021

HAL is a multi-disciplinary open access archive for the deposit and dissemination of scientific research documents, whether they are published or not. The documents may come from teaching and research institutions in France or abroad, or from public or private research centers.

L'archive ouverte pluridisciplinaire **HAL**, est destinée au dépôt et à la diffusion de documents scientifiques de niveau recherche, publiés ou non, émanant des établissements d'enseignement et de recherche français ou étrangers, des laboratoires publics ou privés.

Distributed under a Creative Commons Attribution - NonCommercial 4.0 International License

Version of Record: https://www.sciencedirect.com/science/article/pii/S0761842518302900
Manuscript_dd7bd6c60f2ab74745a2a9652be6995e

rmr170194 R1
Fascicule vert
Cas clinique

Pneumopathie d'hypersensibilité à mycobactéries atypiques se compliquant d'un abcès à *Mycobacterium intracellulare*

Hypersensitivity pneumonitis and abscess reaction to nontuberculous mycobacteria acquired form jacuzzi aerosol

C. Balavoine[1*], Ph. Lanotte[2, 3], M. Campana[1], M. Ghanem[1], S. Marchand-Adam [4]

[1] Service de pneumologie, Centre Hospitalier Universitaire de Tours, Tours, France
[2] Equipe « Bactéries et Risque Materno-Foetal », UMR1282 Infectiologie et Santé Publique, Université François Rabelais, INRA, Tours, France
[3] Service de Bactériologie-Virologie-Hygiène, Centre Hospitalier Universitaire de Tours, Tours, France
[4] Université François Rabelais, Inserm U1100, Faculté de médecine de Tours, Tours, France

Titre court :
Pneumonie d'hypersensibilité à mycobactéries

* auteur correspondant :
Charlotte Balavoine
Service de pneumologie, Centre Hospitalier Universitaire de Tours, Tours, France
charlotte.balavoine@hotmail.fr

Reçu le : 26.07.17
Accepté le : 25.10.17

Déclaration de liens d'intérêts :
Les auteurs déclarent ne pas avoir de liens d'intérêts

© 2018 published by Elsevier. This manuscript is made available under the CC BY NC user license
https://creativecommons.org/licenses/by-nc/4.0/

Résumé

Introduction. - Le complexe Mycobacterium avium (MAC) peut donner plusieurs tableaux radio-cliniques allant d'une infection invasive à une pneumopathie d'hypersensibilité (PHS) secondaire à des inhalations répétées d'antigènes. Le diagnostic de PHS repose sur un faisceau d'arguments clinique, radiologique, biologique et microbiologique.

Observation. - Nous rapportons le cas d'un homme de 61 ans, qui a développé une PHS à mycobactéries atypiques, secondaire à l'utilisation répétée d'un spa personnel, compliquée d'une insuffisance respiratoire chronique, dont le diagnostic a été fortement orienté par l'analyse environnementale. Le traitement immunosuppresseur par corticoïdes et méthotrexate a permis une amélioration modérée, mais a aussi probablement favorisé l'apparition d'un abcès à *Mycobacterium intracellulare*. Malgré un traitement antibiotique bien conduit pendant douze mois, l'évolution fut défavorable avec récidive de l'infection à *M. intracellulare* trois mois après l'arrêt de celui-ci, puis décès du patient.

Conclusion. – La PHS à mycobactéries doit être suspectée chez les patients disposant d'un spa. En l'absence de documentation microbiologique, l'analyse environnementale peut orienter le diagnostic. L'évolution défavorable des PHS n'est pas habituelle, le pronostic dépend du degré de fibrose sous-jacent.

Mots clés : Pneumopathie d'hypersensibilité – Mycobactérie non tuberculeuse – mycobacterium avium complex – mycobacterium intracellulare

Hypersensitivity pneumonitis and abscess reaction to nontuberculous mycobacteria acquired form jacuzzi aerosol

Summary

Introduction. – The Mycobacterium avium complex can be responsible for a number of different radio-clinical presentations, ranging from invasive infections to hypersensitivity pneumonitis due to repeated inhalations of antigens. The diagnosis of hypersensitivity pneumonitis is clinical, radiological, biological and microbiological.

Case report. - A 61 year old male developed a hypersensitivity pneumonitis reaction to nontuberculous mycobacteria, following the repeated use of his own spa, which later evolved into chronic respiratory failure. The diagnosis was made via an environmental analysis. Immunosuppressive treatment comprising corticosteroids and methotrexate led to moderate improvement, but may also have been responsible for the development of a *Mycobacterium intracellulare* abscess. Despite 12 months of well-conducted antibiotic treatment, the evolution was unfavourable, with a relapse of a *M. intracellulare* infection three months after the end of treatment, followed by the patient's death.

Conclusion. – Hypersensitivity pneumonitis reaction to nontuberculous mycobacteria should be considered in patients who have their own spa. In the absence of microbiological identification, environmental analysis may guide the diagnosis. A fatal evolution of PHS is infrequent, but prognosis may depend on the degree of associated fibrosis.

Key words : Hypersensitivity Pneumonitis - non tuberculous mycobacterium - mycobacterium avium complex - mycobacterium intracellulare – Hot tub lung

Introduction :

Les mycobactéries atypiques peuvent devenir pathogènes dans certaines conditions. Les espèces les plus fréquemment isolées sont *M. avium* et *M. intracellulare*, qui jusqu'il y a quelques années étaient regroupées sous la dénomination MAC pour *Mycobacterium avium complex* (MAC). Les atteintes pulmonaires dues à ces mycobactéries se présentent sous la forme de deux tableaux particuliers : un tableau d'infection invasive se manifestant par des lésions micronodulaires, nodulaires ou cavitaires, et un tableau de pneumopathie d'hypersensibilité (PHS). La PHS est liée à une réaction immuno-allergique granulomateuse pulmonaire secondaire à l'inhalation répétée d'antigènes organiques ou chimiques. Les PHS dues au complexe MAC sont habituellement secondaires à l'utilisation de spa personnel.

Nous rapportons ici le cas d'une PHS mixte à mycobactéries atypiques et d'origine fongique, se compliquant par la suite d'un abcès à *Mycobacterium intracellulare*.

Cas clinique :

Un patient, âgé de 61 ans, était adressé en septembre 2012 en consultation de pneumologie pour le bilan d'une dyspnée stade III du questionnaire modifié du Medical Research Council (mMRC) évoluant depuis 5 ans.

Il avait comme antécédent une cardiopathie ischémique avec atteinte tri tronculaire pontée en 2000 avec une fraction d'éjection du ventricule gauche préservée, un remplacement valvulaire aortique par bioprothèse, une pose de pace maker en 2005, un diabète non insulino-requérant, une obésité (136 kg, 1.85 m, IMC 39) et une hernie discale invalidante. Il était médecin et avait un tabagisme sevré à l'âge de 55 ans (30 paquets-années). Il prenait comme traitement fluindione, bisoprolol, perindopril, metformine, zopiclone, tétrazépam, alprazolam, et tramadol - paracétamol.

Un an après son sevrage tabagique, il avait ressenti une dyspnée initialement d'effort s'aggravant progressivement jusqu'à un stade III mMRC au moment de sa prise en charge en 2012. Il décrivait une anorexie responsable de la perte de 25 kg en un mois, sans fièvre ni autre symptomatologie. A l'examen clinique, on retrouvait uniquement des crépitants velcro diffus. Il n'y avait pas d'anomalie cutanée, ni d'hippocratisme digital.

Le scanner thoracique mettait en évidence des images en rayon de miel prédominant dans le lobe supérieur droit (Fig. 1a), un aspect de poumon en mosaïque des hémichamps inférieurs avec trappage, des images en verre dépoli de façon diffuse, et de rares images de fibrose dans les bases (Fig. 1b). L'endoscopie bronchique avait un aspect macroscopiquement normal. Le lavage broncho alvéolaire (LBA) retrouvait une alvéolite avec 43 % de macrophages, 40 % de lymphocytes, 13 % de polynucléaires neutrophiles, 4 % de polynucléaires éosinophiles et 0 % de mastocytes, un score de Golde à 18. L'aspiration bronchique ne permettait pas d'identifier de bactérie ni de mycobactérie. Les épreuves fonctionnelles respiratoires mettaient en évidence un syndrome restrictif avec un trouble de la diffusion sévère (CVF à 36% de la valeur prédite, VEMS à 36% de la valeur prédite, VEMS/CVF à 81%, CPT à 40% de la valeur prédite, VR à 54% de la valeur prédite, DLCO à 37%, KCO à 95%). Le gaz du sang réalisé en air ambiant retrouvait un pH à 7,42, une PaO2 à 51 mmHg et une PaCO2 à 41 mmHg. L'enzyme de conversion, l'électrophorèse des protéines, les facteurs anti-nucléaires, les anticorps anti cytoplasme des polynucléaires neutrophiles et les facteurs rhumatoïdes étaient normaux. L'échographie cardiaque montrait une bonne fonction cinétique globale, sans signe d'hypertension pulmonaire, et une bonne fonction de la prothèse aortique.

Devant une forte suspicion de pneumopathie d'hypersensibilité, une analyse environnementale a été réalisée. Celle-ci retrouvait une maison construite en 1868, avec la présence de souris et de chauve-souris dans le grenier, le taux d'humidité était élevé jusqu'à 62 %, et il y avait la présence de moisissures dans plusieurs pièces (Fig. 2a, 2b et 2c). À

l'étage, se trouvait un spa, que le patient utilisait jusqu'à six heures par jour depuis plus de quinze ans, avec un entretien et une ventilation non optimaux (Fig. 2d). Les prélèvements des filtres et eaux du spa retrouvaient la présence d'éléments fongiques, d'actinomycètes, de nombreuses colonies de *Pseudomonas aeruginosa* et quelques amibes libres. L'examen direct de l'eau à la recherche de mycobactéries était positif avec plus de 100 BAAR par champ microscopique, identifiés par biologie moléculaire comme appartenant au complexe *Mycobacterium terrae*.

Les précipitines antigènes éleveurs d'oiseaux étaient positives à 3 arcs de déjections de poules, les antigènes poumon fermier à 3 arcs *Eurotium sp*, *Saccharomonospora sp*, et les antigènes environnementaux à 3 arcs *Mycobacterium avium* et à 4 arcs *Exophiala sp*. Ces résultats ont été obtenus par une technique de dépistage par double diffusion, puis confirmé par une technique type électrosynérèse.

Devant cette PHS chronique (d'origine multi-antigénique dont à MAC), au stade sévère d'insuffisance respiratoire chronique, un traitement par corticoïdes oraux a été initié, permettant une faible amélioration clinique mais s'accompagnant d'une prise de poids de 12 kg et d'un diabète cortico-induit. Des conseils d'assainissement de l'habitat et l'arrêt de l'utilisation du spa étaient proposés au patient. Après sept mois, l'absence d'amélioration clinique et scanographique malgré de fortes doses de corticoïdes, a motivé la prescription de méthotrexate en mai 2013, en tant qu'épargneur cortisonique, permettant une amélioration transitoire (Fig. 3).

En novembre 2013, le patient était hospitalisé pour une dyspnée fébrile stade IV mMRC ne s'améliorant pas sous amoxicilline. L'aspiration bronchique retrouvait 10^4 *S. aureus* oxacilline sensible et 10 à 100 BAAR par champ microscopique. La culture reviendra positive pour un *Mycobacterium intracellulare*. Les cultures mycologiques de l'aspiration bronchique étaient stériles et la sérologie aspergillaire négative. Au scanner, est apparue une excavation

apicale droite à paroi épaisse (Fig. 1c), alors que la PHS semblait relativement stable sur le plan scanographique (Fig. 1d). Ainsi la chute de plus de 20% de la CVF (Fig. 3) semble plus s'expliquer par la présence de l'infection à mycobactérie que par une aggravation de la PHS. Le méthotrexate a été arrêté. Un traitement antibiotique par amoxicilline-acide clavulanique a été mis en place pour six semaines, associé à un traitement anti mycobactérie par clarithromycine rifampicine éthambutol pour une durée totale de douze mois (jusqu'en décembre 2014) avec négativation des cultures et amélioration du patient (Fig. 3). L'évolution sera marquée par plusieurs hospitalisations pour des aggravations respiratoires fébriles faisant découvrir des infections bronchiques successives à *Serratia marcescens*, *Staphylococcus aureus*, *Klebsiella oxytoca* mais aussi la réapparition de *Mycobacterium intracellulare* (examen direct et cultures positifs). La reprise d'un traitement anti mycobactérie n'empêcha pas le décès du patient en octobre 2015.

Discussion

Nous rapportons le cas d'une PHS d'origine multigénique et en particulier à MAC secondaire à l'utilisation chronique d'un spa personnel, compliquée par la suite d'un abcès à *M. intracellulare*. D'après nous, il s'agit du premier cas décrit d'abcès à *M. intracellulare* compliquant une PHS à mycobactéries.

Le diagnostic de PHS est porté devant la présence des critères diagnostiques de Lacasse *et al.* (1). En raison des comorbidités et de l'insuffisance respiratoire, la biopsie pulmonaire n'avait pas été proposée à notre patient après discussion multidisciplinaire. Cependant le diagnostic de PHS était posé devant : 1/ l'exposition chronique et répétée à des antigènes environnementaux (présence de moisissures au domicile, de cultures de l'eau du spa positives aux amibes, éléments mycosiques, actinomycètes, *Pseudomonas aeruginosa*) ayant induit la présence des précipitines fongiques et MAC, 2/ un tableau clinique compatible associant une

évolution insidieuse sur plusieurs années, des crépitants, une perte de poids, 3/ la présence d'une alvéolite lymphocytaire à 40% dans le LBA, 4/ des troubles fonctionnels respiratoires compatibles avec une diminution de la DLCO et 5/ des images scanographiques très évocatrices avec une fibrose prédominant dans les lobes supérieurs et la présence de zones d'atténuation lobulaire.

Les mycobactéries non tuberculeuses (MNT) ont été décrites comme responsables de certaines PHS. Le poumon du mécanicien est une PHS secondaire à l'utilisation d'aérosols du liquide d'usinage des matériaux, où les MNT en cause sont *Mycobacterium chelonae complex* et *Mycobacterium immunogenum* (2). La maladie des jacuzzis ou le Hot Tub Lung est quant à elle secondaire à MAC, qui comprend *M. avium* et *M. intracellulare* (3). Le diagnostic de PHS à MAC est posé devant une association d'arguments clinique, radiologique et microbiologique avec des cultures pulmonaires et environnementales positives (4). Dans notre cas, le diagnostic a été posé sans preuve microbiologique, puisque la culture du LBA au moment du diagnostic était négative. Cependant, la PCR réalisée dans le liquide de spa retrouve un *M. terrae*. Il s'agit d'une MNT habituellement non pathogène et commensale des réseaux hydrauliques. Sa mise en évidence pourrait intervenir dans la PHS soit directement par un effet d'hypersensibilité avec présence de précipitines croisant avec *M. avium*, soit en masquant la croissance des autres mycobactéries dans nos cultures. Les précipitines sériques jouent un rôle important pour confirmer ou conforter un diagnostic lorsque les cultures sont négatives. Dans notre cas, elles étaient positives à MAC, aux actinomycètes (*Saccharomonospora sp*), aux micromycètes (*Eurotium sp*), et aux champignons (*Exophiala sp*), ce qui confirme l'exposition antigénique chronique (5).

Plusieurs facteurs de risques d'infections pulmonaires à MNT sont connus : il s'agit de l'immunodépression aussi bien acquise comme le VIH ou induite par la corticothérapie au

long court, le méthotrexate, les anti TNF alpha, mais aussi les pathologies pulmonaires chroniques dont la BPCO, les pneumoconioses ou les dilatations de bronches (6-7) .

L'infection à MAC peut donner des lésions apicales cavitaires de type pseudo tuberculeuse (4). Dans notre cas, le patient avait une pathologie pulmonaire sous-jacente pouvant favoriser l'abcès à *M. intracellulare* et une immunodépression liée au diabète et induite par la corticothérapie et le méthotrexate. C'est la première fois, qu'un cas d'abcès à *M. intracellulare* chez un patient porteur d'une PHS à MAC est décrit. Cette évolution n'est pas classique. Nous n'avons pas de preuve pour affirmer que le même MAC était impliqué dans la PHS et secondairement dans l'infection invasive. Cependant, la PHS et l'abcès à *M. intracellulare* résultent de la forte exposition environnementale, dans un contexte d'immunodépression locale et générale.

Concernant sa PHS, notre patient présentait des facteurs de mauvais pronostic comme le tabagisme, la poursuite de l'exposition après le début des symptômes et les images de fibrose pulmonaire (8).

La PHS à MAC est une entité immuno-allergique, qui évolue habituellement favorablement à l'éviction de l'allergène, et dont l'indication du traitement antibiotique est encore débattue. L'éviction des allergènes est la principale mesure thérapeutique à entreprendre et l'introduction d'une corticothérapie ne doit pas être systématique. Elle peut se discuter en cas de forme sévère, de suspicion de maladie active ou évolutive, pour son rôle anti inflammatoire (4). Dans notre cas, les conseils d'assainissement du domicile et du spa n'ont probablement pas été respectés, entrainant la poursuite d'une exposition importante à MAC.

L'histoire naturelle des PHS a été plus abondamment décrite dans le cadre des maladies poumon de fermier et éleveurs d'oiseaux, alors que celle des PHS à MAC reste peut décrite. Plusieurs cas de PHS à MAC sont décrits avec une évolution favorable lorsque l'éviction des

allergènes est réalisée seule (9) ou lors d'une association avec une corticothérapie (10). Cependant, aucun de ces cas ne correspondait à une PHS chronique (9-10).

Lors de l'apparition de nouvelles cultures positives après un traitement de douze mois, la souche de *M. intracellulare* a été envoyée au centre national de référence (CNR) afin de rechercher une résistance aux macrolides. En effet au vu du contexte il aurait pu s'agir soit d'une rechute avec une mycobactérie résistante soit d'une nouvelle infection par l'environnement du patient. La souche était sensible à la clarithomycine, évoquant plutôt une réinfection.

L'évolution défavorable chez notre patient est liée d'une part à la récidive de l'infection à *M. intracellulare* mais probablement à la poursuite de l'exposition antigénique et à l'immunodépression induite par la corticothérapie et le méthotrexate.

Conclusion

La PHS à MAC est une pathologie rare mais en voie d'expansion avec l'utilisation de plus en plus fréquente de spa personnel. Notre cas illustre la nécessité d'un interrogatoire poussé et d'une analyse environnementale devant des tableaux clinico-radiologiques évocateurs de PHS. Il montre l'évolution défavorable des PHS chroniques à MAC lors d'une absence d'éviction antigénique et du rôle potentiellement délétère de la corticothérapie.

Références

1. Lacasse Y, Selman M, Costabel U, Dalphin J-C, Morell F, Erkinjuntti-Pekkanen R, et al. Classification of hypersensitivity pneumonitis: a hypothesis. Int Arch Allergy Immunol 2009;149:161-6.

2. Tillie-Leblond I, Grenouillet F, Reboux G, Roussel S, Chouraki B, Lorthois C, et al. Hypersensitivity pneumonitis and metalworking fluids contaminated by mycobacteria. Eur Respir J 2011;37:640-7.

3. Hanak V, Kalra S, Aksamit TR, Hartman TE, Tazelaar HD, Ryu JH. Hot tub lung: Presenting features and clinical course of 21 patients. Respir Med 2006;100:610-5.

4. Griffith DE, Aksamit T, Brown-Elliott BA, Catanzaro A, Daley C, Gordin F, et al. An Official ATS/IDSA Statement: Diagnosis, Treatment, and Prevention of Nontuberculous Mycobacterial Diseases. Am J Respir Crit Care Med 2007;175:367-416.

5. Reboux G, Dalphin J-C. Hypersensitivity pneumonitis: a technical note on precipitins. Rev Mal Respir 2003;20(1 Pt 1):140-3.

6. Winthrop KL, Chang E, Yamashita S, Iademarco MF, LoBue PA. Nontuberculous Mycobacteria Infections and Anti–Tumor Necrosis Factor-α Therapy. Emerg Infect Dis 2009;15:1556-61.

7. LeMense GP, Sahn SA. Opportunistic infection during treatment with low dose methotrexate. Am J Respir Crit Care Med 1994;150:258-60.

8. Quirce S, Vandenplas O, Campo P, Cruz MJ, de Blay F, Koschel D, et al. Occupational hypersensitivity pneumonitis: an EAACI position paper. Allergy 2016;71:765-79.

9. Cappelluti E, Fraire AE, Schaefer OP. A case of « hot tub lung » due to Mycobacterium avium complex in an immunocompetent host. Arch Intern Med 2003;163:845-8.

10. Rickman OB, Ryu JH, Fidler ME, Kalra S. Hypersensitivity pneumonitis associated with Mycobacterium avium complex and hot tub use. Mayo Clin Proc 2002;77:1233-7.

Légende des figures

Fig. 1a
Scanner thoracique de septembre 2012, au début de la prise en charge. Lésions de fibrose avec une prédominance de bronchectasies de traction, et peu de rayon de miel.
Fig. 1b
Scanner thoracique de septembre 2012. Atteinte moins sévère des bases, avec un aspect de pathologie fibrosante avec bronchectasies de traction et plusieurs zones de trappage alvéolaire ; il n'y a pas de rayon de miel.

Fig 1c
Scanner thoracique de novembre 2013. Apparition d'une excavation à paroi épaisse au sein de la zone de rayon de miel, dans le lobe supérieur droit. Aspect de fibrose pulmonaire stable.

Fig. 1d
Scanner thoracique de novembre 2013. Non aggravation des lésions de fibrose des bases.

Fig 2a
Chambre. Moisissures sous le papier peint autour des rebords de fenêtres.
Fig 2b
Bureau. Moisissures sous le papier des murs.
Fig 2c
Séjour. Moisissures au plafond.
Fig.2d
Chaufferie. Spa avec une ventilation non optimale.

Figure 3 : Évolution de la Capacité Vitale Fonctionnelle entre la période d'initiation du traitement de la PHS et le décès du patient. CTC : corticoïdes ; MTX : méthotrexate ; MAC : *Mycobacterium avium complex*

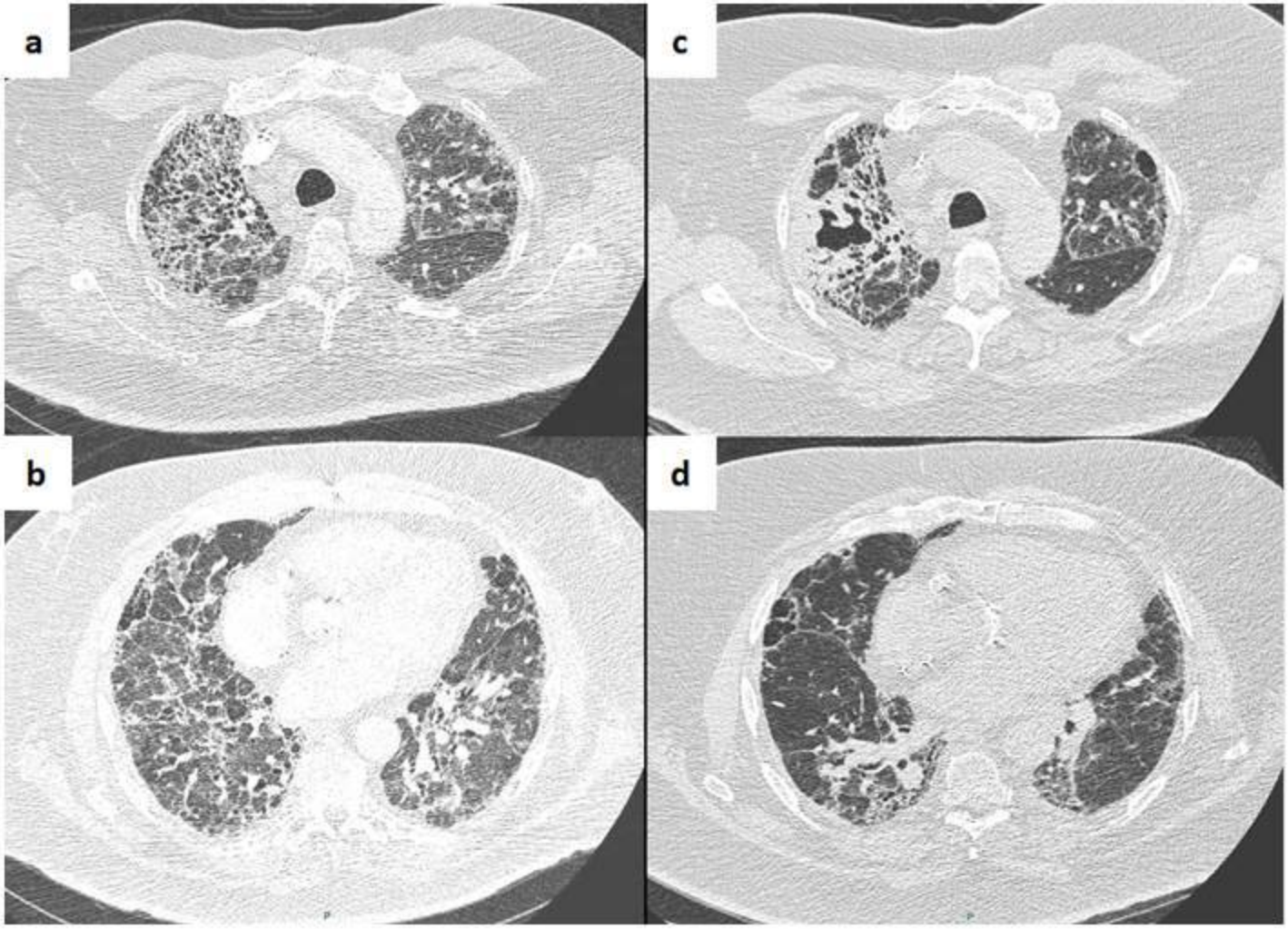

Figure 1 : imagerie thoracique

Figure 2 : domicile du patient
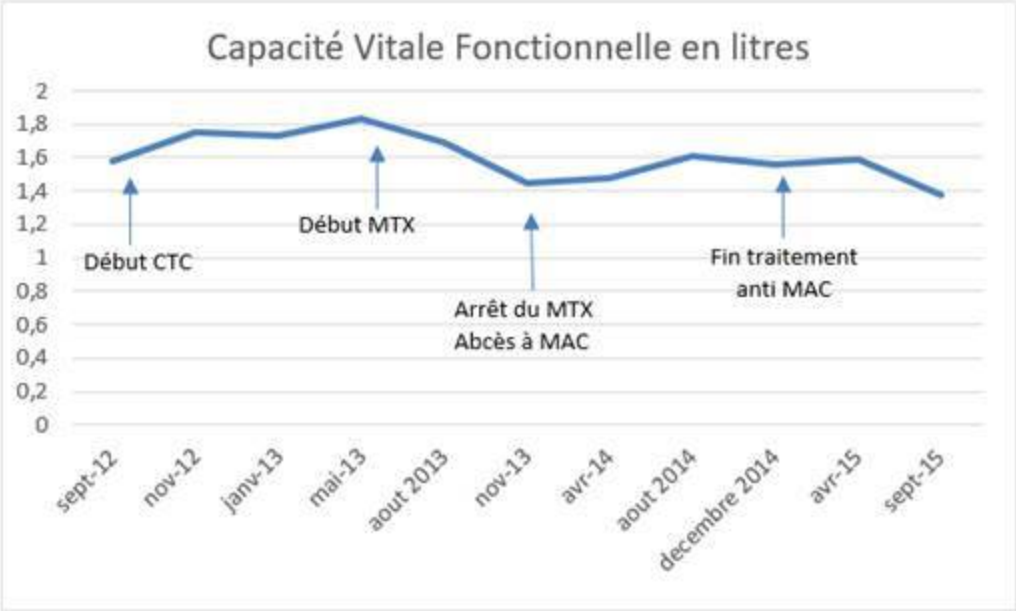
Figure 3 : Évolution de la Capacité Vitale Fonctionnelle entre la période d'initiation du traitement de la PHS et le décès du patient.