



**HAL**  
open science

## Intérêt de l'imagerie IRM-CEST in-vivo pour l'étude du microenvironnement tumoral du chondrosarcome

Roxane Autissier, Elise Maubert, Sébastien Schmicke, Philippe Auzeloux, Caroline Peyrode, Françoise Degoul, Amidou Traore, J.-M. Bonny, Elisabeth Miot-Noirault, Guilhem Pages, et al.

### ► To cite this version:

Roxane Autissier, Elise Maubert, Sébastien Schmicke, Philippe Auzeloux, Caroline Peyrode, et al.. Intérêt de l'imagerie IRM-CEST in-vivo pour l'étude du microenvironnement tumoral du chondrosarcome. 4ème congrès de la société française de résonance magnétique en biologie & médecine, Mar 2019, Strasbourg, France. 2019. hal-02734277

**HAL Id: hal-02734277**

**<https://hal.inrae.fr/hal-02734277v1>**

Submitted on 2 Jun 2020

**HAL** is a multi-disciplinary open access archive for the deposit and dissemination of scientific research documents, whether they are published or not. The documents may come from teaching and research institutions in France or abroad, or from public or private research centers.

L'archive ouverte pluridisciplinaire **HAL**, est destinée au dépôt et à la diffusion de documents scientifiques de niveau recherche, publiés ou non, émanant des établissements d'enseignement et de recherche français ou étrangers, des laboratoires publics ou privés.

# INTERET DE L'IMAGERIE IRM-CEST *IN VIVO* POUR L'ETUDE DU MICROENVIRONNEMENT TUMORAL DU CHONDROSARCOME

Roxane Autissier<sup>1,2</sup>, Élise Maubert<sup>1</sup>, Sébastien Schmitt<sup>1</sup>, Philippe Auzeloux<sup>1</sup>, Caroline Peyrode<sup>1</sup>,  
Françoise Degoul<sup>1</sup>, Amidou Traoré<sup>2</sup>, Jean-Marie Bonny<sup>2</sup>, Élisabeth Miot-Noirault<sup>1</sup>, Leslie Mazuel<sup>1,2</sup> et  
Guilhem Pagès<sup>2</sup>

1-Université Clermont Auvergne, INSERM, U1240 IMoST, 63000 Clermont Ferrand, France

2-INRA, AgroResonance - UR370 QuaPA, 63122 Saint Genès Champanelle, France

**Objectifs :** Le chondrosarcome est la tumeur maligne du cartilage caractérisée par une importante matrice extracellulaire (MEC) riche en glycosaminoglycanes (GAG) et ayant un cœur hypoxique<sup>1</sup>. Dans ce contexte, nous proposons d'évaluer la pertinence d'une stratégie d'imagerie RMN innovante utilisant le contraste CEST (Chemical Exchange Saturation Transfert). Cette méthode permet de visualiser les protons échangeables appartenant aux fonctions -OH ainsi que -NH et -NH<sub>2</sub> afin de déterminer la quantité de GAG et le pH respectivement au sein de la tumeur lors d'une acquisition unique. Ainsi, dans cette approche préclinique d'imagerie multimodale, la cartographie du signal obtenu par IRM-CEST est comparée, pour la composante GAG (i) à l'imagerie TEMP exploitant le radiotracteur <sup>99m</sup>Tc-NTP15-5<sup>2</sup> développé à l'UMR 1240 pour le ciblage des protéoglycanes et (ii) à l'IRM du <sup>23</sup>Na. Concernant la composante hypoxique, l'IRM-CEST est comparée à l'imagerie TEP au <sup>18</sup>F-FMISO.

**Matériels et Méthodes :** Des souris NUDE nmri (n=10) implantées en sous-cutané avec des fragments de tumeur (1mm<sup>3</sup>) de chondrosarcome de rat (modèle SWARM) sont imagées 2 semaines post-implantation à 11.7T (BioSpec117/16US, Bruker). Une séquence pondérée en diffusion est réalisée pour imager la tumeur (b=500s.mm<sup>-2</sup>). L'IRM-CEST est réalisée sur une coupe axiale passant par le centre de la tumeur avec une séquence de type RARE (0.625x0.625x1mm<sup>3</sup>, Rare factor=16) comprenant un module de préparation CEST (B<sub>1</sub>=1,5μT, t<sub>sat</sub>=4s, Δω=± 2500Hz, BW = 50 Hz). Une carte B<sub>0</sub> est enregistrée à l'aide d'une WASSR (B<sub>1</sub>=0,1μT, t<sub>sat</sub>=1s, Δω=±1000Hz). L'imagerie <sup>23</sup>Na est réalisée à partir d'une séquence de type FLASH dans les plans axial et coronal. Une imagerie 3D TEMP au <sup>99m</sup>Tc-NTP15-5 (10MBq/animal, imagerie 30min post injection) et TEP au <sup>18</sup>F-FMISO (20MBq, imagerie 4h post injection) sont réalisées. Les données CEST sont analysées grâce à un script (MatLab® R2017a) développé par l'équipe AgroResonance. Le signal des fonctions -OH représentant les GAG est estimé en mesurant l'aire sous la courbe (ASC) entre 10-750Hz sur le spectre MTR<sub>asym</sub> généré par l'équation : 
$$MTR_{asym}(\Delta\omega) = \frac{S(-\Delta\omega) - S(\Delta\omega)}{S_0}$$
. Pour le signal des fonctions -NH et -NH<sub>2</sub>, assimilées au pH, une correction par ligne de base est réalisée et l'ASC est mesurée entre 1000Hz-1200Hz et 1700Hz-2100Hz. Les données d'imagerie nucléaire sont analysées sous Interview<sup>TM</sup>FUSION et VivoQuant<sup>TM</sup>. Les prélèvements tumoraux sont analysés par histologie et immunohistochimie.

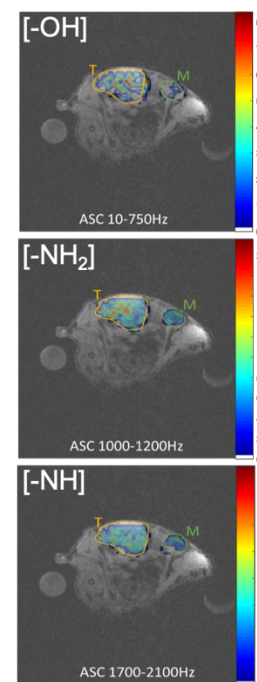


Fig 1 : Cartographie obtenue en IRM-CEST *in vivo*

**Résultats :** *In vivo*, des asymétries apparaissent à 0,8 ppm pour les glycosaminoglycanes et deux asymétries sont observées à 2,4 ppm et 3,2 ppm pour le pH. Ces résultats nous permettent d'établir une cartographie précise et représentative de la concentration en GAG au sein de la MEC du chondrosarcome ainsi que du pH intratumoral (Fig1). Les imageries <sup>23</sup>Na et nucléaire sont en accord avec les résultats obtenus par IRM-CEST notamment par la fixation des 2 radiotraceurs <sup>99m</sup>Tc-NTP15-5 et <sup>18</sup>F-FMISO au sein du tissu tumoral (ratio tumeur/muscle 4,95±0,96 et 3,69±1,68, respectivement).

**Conclusion :** Ces résultats préliminaires soulignent l'intérêt d'une approche en imagerie multimodale pour l'évaluation de l'IRM-CEST. En un seul examen, l'IRM-CEST apporte une cartographie résolutive de la distribution des GAG et du pH *in vivo* dans ce modèle de chondrosarcome. La prochaine étape sera d'évaluer la méthode d'IRM-CEST pour le suivi d'une efficacité thérapeutique.

**Références :** [1] Angelini, A. et al. *Clinical outcome of central conventional chondrosarcoma*. J. Surg.Oncol. 106,929–937 (2012). [2] Peyrode, C. et al. *A 'Proteoglycan targeting strategy' for the scintigraphic imaging and monitoring of the swarm rat chondrosarcoma orthotopic model*. Sarcoma 2011, 691608 (2011).