HAL
open science

Mise en place d'une méthodologie en imagerie pour prédire des caractères de production chez les palmipèdes à foie gras

Emilie Cobo, Caroline Molette, Jean-Luc Touze, Eric Venturi, Marie-Dominique M.-D. Bernadet, Christophe Staub

To cite this version:

Emilie Cobo, Caroline Molette, Jean-Luc Touze, Eric Venturi, Marie-Dominique M.-D. Bernadet, et al.. Mise en place d'une méthodologie en imagerie pour prédire des caractères de production chez les palmipèdes à foie gras. 11. Journées de la Recherche Avicole et Palmipèdes à Foie Gras, Mar 2015, Tours, France. , 2015, 11èmes Journées de la Recherche Avicole et Palmipèdes à Foie Gras. hal-02744193

HAL Id: hal-02744193

https://hal.inrae.fr/hal-02744193v1

Submitted on 3 Jun 2020

HAL is a multi-disciplinary open access archive for the deposit and dissemination of scientific research documents, whether they are published or not. The documents may come from teaching and research institutions in France or abroad, or from public or private research centers.

L'archive ouverte pluridisciplinaire **HAL**, est destinée au dépôt et à la diffusion de documents scientifiques de niveau recherche, publiés ou non, émanant des établissements d'enseignement et de recherche français ou étrangers, des laboratoires publics ou privés.

MISE EN PLACE D'UNE METHODOLOGIE EN IMAGERIE POUR PREDIRE DES CARACTERES DE PRODUCTION CHEZ LES PALMIPEDES A FOIE GRAS

Cobo Emilie[1], Molette Caroline[1*], Touze Jean-Luc[2], Venturi Eric[3], Bernadet Marie-Dominique[4], Staub Christophe[3]

[1] UMR GenPhySE (INRA/INPT) - Chemin de Borde Rouge, BP 52 627 - 31326 CASTANET-TOLOSAN Cedex
2 INRA UMR0085 – Physiologie de la Reproduction et des Comportements - 37380 NOUZILLY
3 INRA UE1297 - Unité Expérimentale de Physiologie Animale de l'Orfrasière - 37380 NOUZILLY
4 UE Palmipèdes à Foie Gras - Domaine d'Artiguères - 1076, route de Haut-Mauco - 40280 BENQUET

molette@ensat.fr

RÉSUMÉ
L'échographie est un moyen d'imagerie permettant de visualiser de manière non invasive différents organes internes et externes. Elle est couramment utilisée chez les mammifères de rente pour des besoins d'élevage (échographie de gestation) et expérimentaux (état corporel, reproduction, *etc.*). Nous avons réalisé des mesures *in vivo* sur des canards mulards pour apprécier deux organes d'intérêt : le magret et le foie.
Vingt-sept canards mulards engraissés ont été échographiés après avoir été tondus sur leur côté droit depuis la clavicule jusqu'à la pointe du bréchet de façon à échographier le magret et le foie. Nous avons mesuré l'épaisseur du magret à 3 endroits distincts ainsi que la surface totale du magret grâce à une échographie panoramique. La meilleure corrélation obtenue est entre la surface du magret mesurée par échographie panoramique et le poids du magret mesuré à l'abattoir (r=0,766 ; p< 0,0001). De la même manière, l'épaisseur du foie à la pointe du bréchet a été évaluée par échographie. Une corrélation significative est obtenue entre cette mesure et le poids du foie à l'éviscération (r=0,6 ; p=0,0009).

ABSTRACT
Establishment of a methodology using imaging for predicting production traits in waterfowl
Ultrasound is an imaging tool used to non-invasively visualize internal and external organs. It is commonly used in farm mammals for breeding purposes (pregnancy ultrasound) and experimental needs (body condition, reproduction…).We performed in vivo measurements on mule ducks to estimate two organs of interest: breast muscle (magret) and liver.
Twenty-seven fattened mule ducks were scanned after being shaved on their right side from the collar bone to the tip of the breastbone so the duck breast and liver could be visible by ultrasound. We measured the thickness of the breast at three independent places and the total area of the breast with a panoramic ultrasound. The best correlation was obtained between the surface measured by panoramic ultrasound and the weight of the magret measured at slaughter (r = 0.766; p < 0.0001). Similarly, liver thickness at the tip of the sternum was assessed. A significant correlation is obtained between this measure and the weight of the liver after evisceration (r = 0.6; p = 0.0009).

INTRODUCTION

L'échographie est un moyen d'imagerie permettant de visualiser de manière non invasive différents organes internes et externes. Elle est couramment utilisée chez les mammifères de rente pour des besoins d'élevage (échographie de gestation) et expérimentaux (état corporel, reproduction, *etc.*). En revanche, peu d'essais ont été réalisés chez les volailles malgré des problématiques scientifiques émergentes et un matériel échographique de plus en plus performant. Aujourd'hui, seules des études faisant état de l'utilisation de l'échographie pour l'évaluation de l'épaisseur des filets ont déjà été rapportées chez le canard (Dean et al., 1987 ; Farhat et Chavez, 2000, 2001 ; Oviedo-Rondon et al., 2007). Chez les palmipèdes à foie gras, l'échographie pourrait permettre d'évaluer le niveau de développement du foie au cours de l'engraissement. Une seule étude rapporte l'utilisation de la tomographie pour estimer cette évolution chez l'oie (Loscmandi et al., 2007).
L'objectif de notre étude est de réaliser des mesures *in vivo* sur des canards mulards pour apprécier deux organes d'intérêt : le magret et le foie.

1. MATERIELS ET METHODES

1.1. Animaux et schéma expérimental

Vingt-sept canards mulards élevés et gavés dans les conditions standard de la production de canards gras ont été choisis au hasard. Nous avons coupé au maximum aux ciseaux les plumes puis les canards ont été tondus sur leur côté droit depuis la clavicule jusqu'à la pointe du bréchet à l'aide d'une tondeuse (tondeuse Avalon de marque Moser équipée d'une tête de tonte Oster Golden A5 coupe 1,2 mm).

1.2. Mesures et contrôles

L'acquisition des images échographiques a été effectuée avec un échographe Esaote-Piemedical de type MyLab30 Vet Gold muni d'une sonde linéaire 10-18 Mhz de type LA435 (Hospimedi France, Valdampierre, France).
Nous avons mesuré l'épaisseur du magret à 3 endroits distincts ainsi que la surface totale du même magret par échographie panoramique. De plus, l'épaisseur du foie à la pointe du bréchet a également été évaluée par échographie. A la fin des enregistrements, les animaux ont été abattus puis disséqués pour effectuer les mesures phénotypiques sur les organes en question. Pour le magret, les mesures réalisées sont le poids, la longueur et la largeur. Pour le foie, le poids, la longueur et largeur de chaque lobe ont été mesurés.

1.3. Analyses statistiques

Les analyses statistiques ont été réalisées avec le logiciel SAS 9.3 (SAS Institute Inc., Cary, NC, USA).

2. RESULTATS ET DISCUSSION

2.1. Mesures *ex vivo* et échographiques sur le magret

La description des paramètres mesurés est présentée dans le tableau 1. Le poids moyen des magrets est de 487 ± 49 g. La figure 1 présente les mesures échographiques réalisées au milieu du magret et à la pointe du bréchet. Nous mettons en évidence une corrélation positive entre le poids et la longueur totale du magret ($r=0,717$; $p<0,0001$), à un degré moindre entre le poids et la largeur du magret ($r=0,436$; $p=0,0228$).

Avec les mesures échographiques, il existe une corrélation positive significative entre la surface du magret mesurée par échographie panoramique (figure 2) et le poids du magret mesuré à l'abattoir ($r=0,766$; $p<0,0001$; figure 3). Finalement, parmi les 3 autres zones mesurées sur le magret, la mesure du muscle au niveau de la clavicule est moins précise alors que la mesure réalisée au milieu du magret semble plus fiable mais elle est faiblement corrélée au poids du magret ($r=0,440$; $p=0,0215$). Dans l'ensemble, ces autres paramètres morphométriques représentant des épaisseurs de gras et de muscle ne sont pas corrélés avec les mesures de masses et de longueurs réalisées à l'abattoir. Il faut donc les considérer comme de nouveaux indicateurs phénotypiques.

2.2. Mesures *ex vivo* et échographiques sur le foie

Les caractéristiques mesurées *ex vivo* et l'épaisseur du foie à la pointe du bréchet sont présentées tableau 2. Le poids de foie moyen est 451 ± 148 g.

Il y a une excellente corrélation entre le poids du foie et la longueur du grand lobe ($r=0,886$: $p<0,001$), la largeur du grand lobe ($r=0,816$; $p<0,0001$), la longueur du petit lobe ($r=0,765$; $p<0,0001$), la largeur du petit lobe ($r=0,773$; $p<0,0001$) et à un degré moindre avec la longueur du foie sortant de la cage thoracique ($r=0,684$; $p<0,0001$). Les longueurs et largeurs des grands et petits lobes sont toutes corrélées entre elles (données non montrées).
Enfin, l'épaisseur du foie mesurée par échographie à la pointe du bréchet est corrélée avec le poids ($r=0,601$; $p=0,0009$; figure 4), la longueur du grand lobe ($r=0,50$: $p=0,0078$), la largeur du grand lobe ($r=0,63$; $p=0,0004$), à un degré moindre avec la longueur du petit lobe ($r=0,42$; $p=0,0274$), la largeur du petit lobe ($r=0,39$; $p=0,0434$).

CONCLUSION

Finalement, les mesures panoramiques réalisées par échographie sur les magrets permettent de prédire les caractéristiques pondérales du magret mesurées à l'abattoir. Les épaisseurs de tissu adipeux et

musculaire sous-cutanées sont de nouveaux indicateurs intéressants pour le suivi de la croissance et de l'état d'engraissement des animaux. L'utilisation du mode panoramique de l'échographie permet d'obtenir, même sur un nombre restreint de canards, une bonne corrélation avec le poids du magret.

Sur le foie gras, la forte variabilité que nous observons au niveau pondéral favorise la mise en évidence de corrélations entre tous les paramètres y compris avec la mesure échographique. L'épaisseur du foie mesurée par échographie à la pointe du bréchet est pertinente. Elle sera à compléter avec une mesure échographique panoramique de la longueur du foie allant de la pointe du bréchet à la pointe du foie. Les relations mises en évidence dans cette étude devront également être confirmées et renforcées sur un plus grand nombre d'individus. Une évaluation de l'impact du rasage des plumes au niveau ventral devra être réalisée en termes de performances en gavage mais aussi en termes de confort de l'animal pendant cette phase.

REFERENCES BIBLIOGRAPHIQUES

1. Dean W. F., Stouffer J. R., Cunningham D. L., 1987. Poultry Sci. 66 (Suppl. 1), 90.
2. Farhat A., Chavez R., 2000. Poult. Sci., 79 (4), 460-465.
3. Farhat A., Chavez R., 2001. Poult. Sci., 80 (5), 585-591.
4. Locsmándi L., Hegedüs G., Andrássy-Baka G., Bogenfürst F., Romvári R., 2007. Acta Biologica Hungaria, 58(1), 35-48.
5. Oviedo-Rondón E.O., Parker J., Clemente-Hernández S., 2007. British Poult. Sci. 48(2), 154-161.

Tableau 1. Caractéristiques des mesures *ex vivo* et échographiques réalisées sur le magret (n=27)

Variables mesurées	Moyenne	Ecart-type	Minimum	Maximum	Coefficient de corrélation linéaire r par rapport au poids du magret	Significativité p=
Mesures *ex vivo*						
Poids (g)	486,65	48,51	371,00	573,50	-	-
Longueur (cm)	19,97	0,66	18,20	21,20	**0,717**	**<0,0001**
Largeur (cm)	9,58	0,68	8,40	10,90	**0,436**	**0,0228**
Epaisseur (cm)	1,20	0,18	0,90	1,60	0,334	0,0883
Mesures échographiques (cm)						
P+TA au niveau de la clavicule	5,60	1,08	3,10	7,40	0,096	0,631
Muscle au niveau de la clavicule	25,18	3,02	20,20	30,10	0,250	0,201
P+TA au niveau du milieu du magret	5,39	0,92	3,80	7,60	0,291	0,140
Muscle au niveau du milieu du magret	18,72	1,53	16,20	21,70	**0,440**	**0,021**
P+TA à 2 cm de la pointe du bréchet	6,52	1,61	4,10	11,20	0,067	0,738
Muscle à 2 cm de la pointe du bréchet	7,34	1,57	5,10	11,50	0,007	0,970
Surface du magret (panoramique)	48,34	5,21	38,03	57,69	**0,766**	**<0,0001**

P+TA : peau + tissu adipeux

Tableau 2. Caractéristiques des mesures *ex vivo* et échographiques réalisées sur le foie gras (n=27)

Variables mesurées	Moyenne	Ecart-type	Minimum	Maximum	Coefficient de corrélation linéaire r par rapport au poids du foie	Significativité p=
Mesures *ex vivo*						
Poids (g)	450,67	147,67	246,50	773,00	-	-
Longueur grand lobe (cm)	18,69	1,82	15,30	21,70	**0,886**	**<0,0001**
Largeur grand lobe (cm)	10,11	1,46	7,20	13,00	**0,816**	**<0,0001**
Longueur petit lobe (cm)	15,31	1,58	12,20	18,20	**0,765**	**<0,0001**
Largeur petit lobe (cm)	8,10	1,16	6,00	10,20	**0,773**	**<0,0001**
Longueur de foie sortant de la cage thoracique (cm)	7.94	2.05	4,00	11,50	**0,684**	**<0,0001**
Mesure échographique						
Hauteur à la pointe du magret (cm)	37,11	9,67	13,60	56,10	**0,601**	**0,0009**

Figure 1. Echographie du magret au milieu (photo a) et à la pointe du bréchet (photo b). PTA : peau+ tissu adipeux ; M : muscle du magret (*Pectoralis major*)

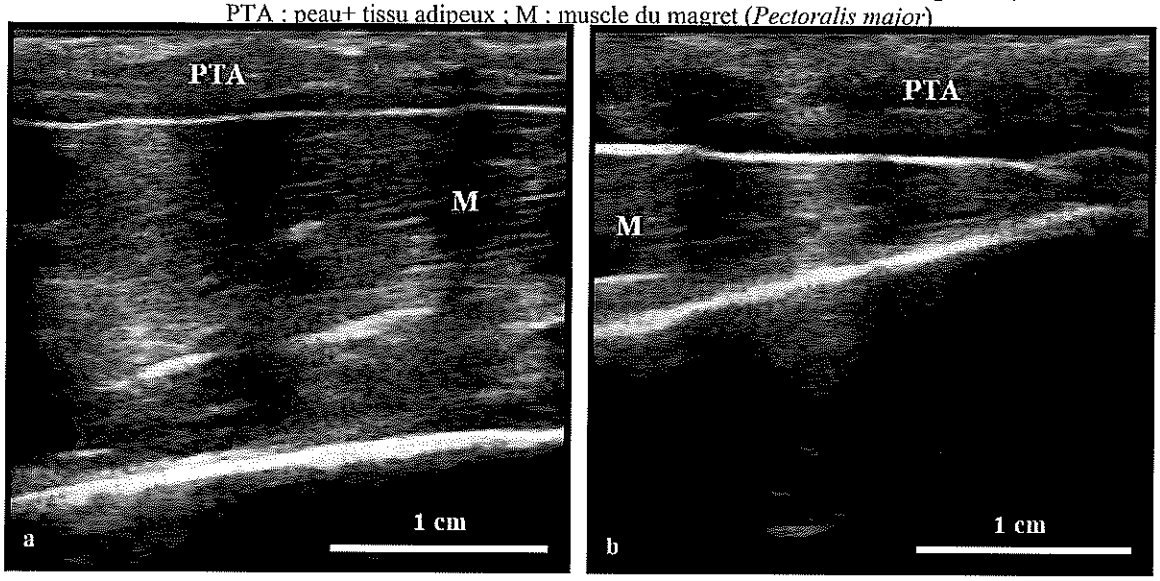

Figure 2. Echographie panoramique du magret allant de la clavicule (C) jusqu'à la pointe (P) du filet. Le trait vert indique le détourage du magret. La surface à l'intérieur de cette forme est mesurée, elle comprend la peau, le tissu adipeux (PTA) et le muscle (M).

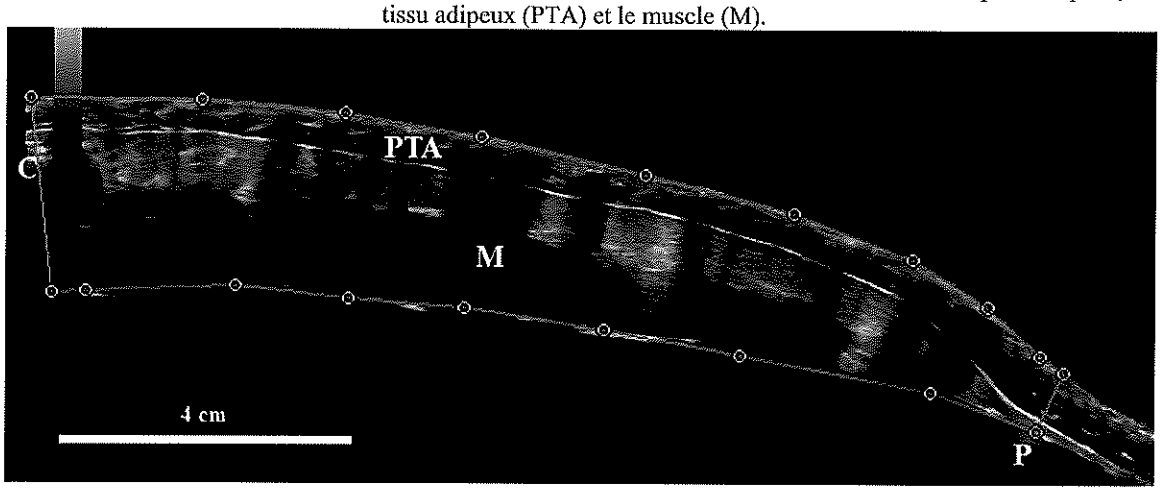

Figure 3. Graphe et droite de régression linéaire représentant la relation entre la surface du magret mesurée par échographie panoramique et le poids du magret mesuré après découpe anatomique (r=0,776 ; p<0,0001).

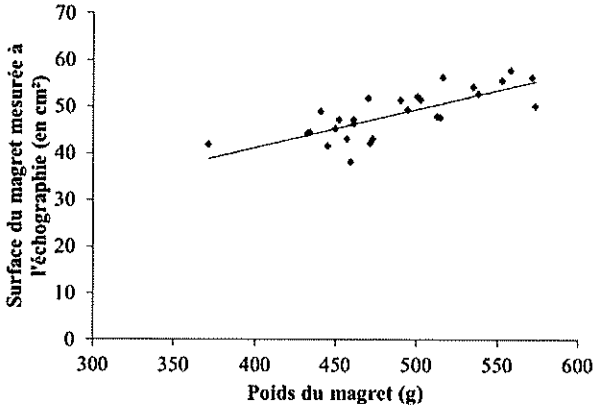
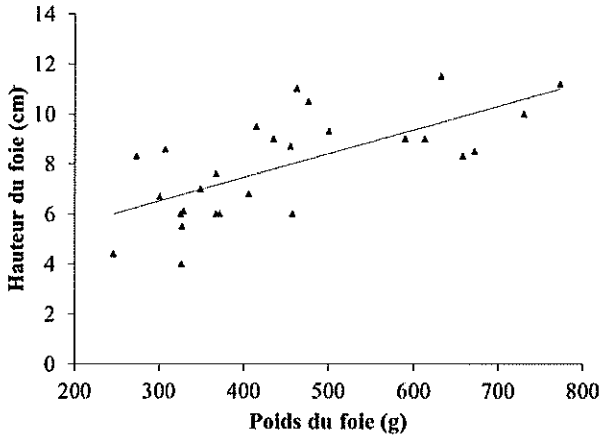
Figure 4. Graphe et droite de régression linéaire représentant la relation entre la hauteur du grand lobe du foie à la pointe du bréchet mesurée par échographie et le poids du foie à l'éviscération (r=0,601 ; p=0,0009).