



HAL
open science

Dissection virtuelle de la côte de bovin par imagerie optique et échographique

Bruno Meunier, Nicolas Prugne, Anne de La Torre Capitan, Jean-Michel
Giraud, Didier D. Micol

► **To cite this version:**

Bruno Meunier, Nicolas Prugne, Anne de La Torre Capitan, Jean-Michel Giraud, Didier D. Micol.
Dissection virtuelle de la côte de bovin par imagerie optique et échographique. 3. Journées Scientifiques
et Techniques du réseau des microscopistes, Nov 2012, Montpellier, France. pp.17. hal-02805345

HAL Id: hal-02805345

<https://hal.inrae.fr/hal-02805345>

Submitted on 6 Jun 2020

HAL is a multi-disciplinary open access archive for the deposit and dissemination of scientific research documents, whether they are published or not. The documents may come from teaching and research institutions in France or abroad, or from public or private research centers.

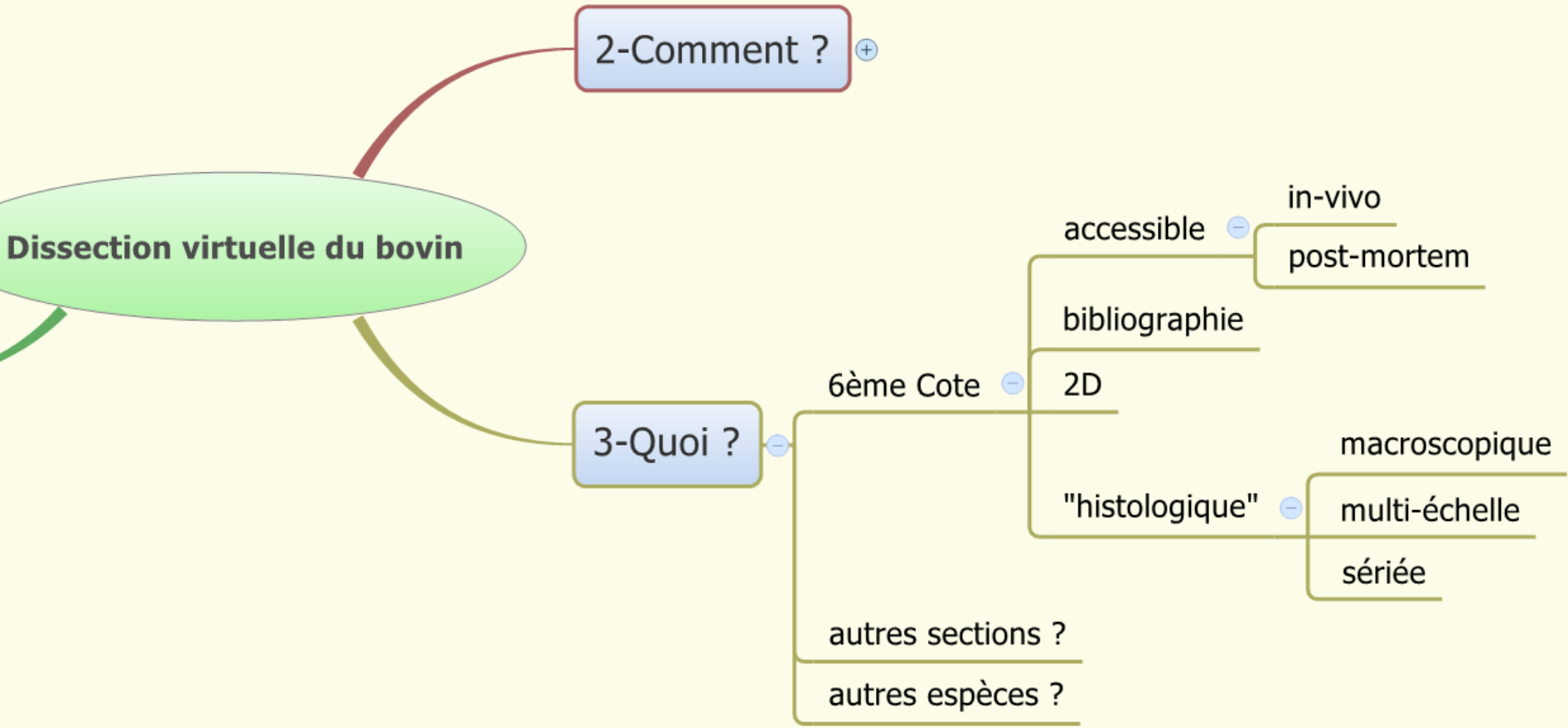
L'archive ouverte pluridisciplinaire **HAL**, est destinée au dépôt et à la diffusion de documents scientifiques de niveau recherche, publiés ou non, émanant des établissements d'enseignement et de recherche français ou étrangers, des laboratoires publics ou privés.



Dissection virtuelle de la côte de bovin par imagerie optique et échographique

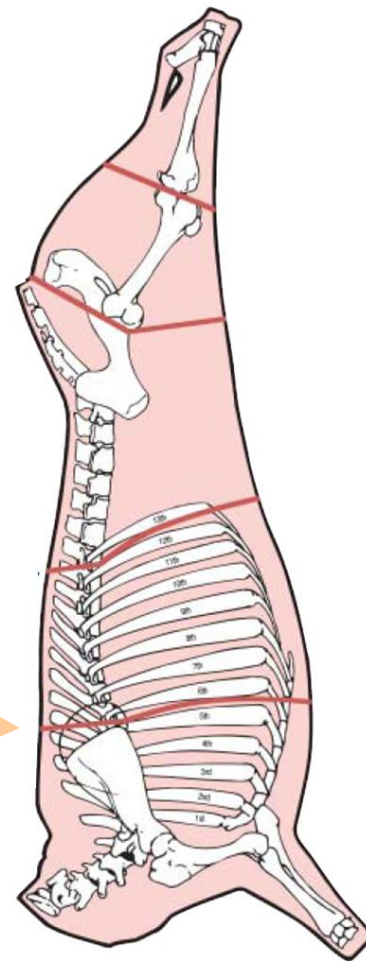
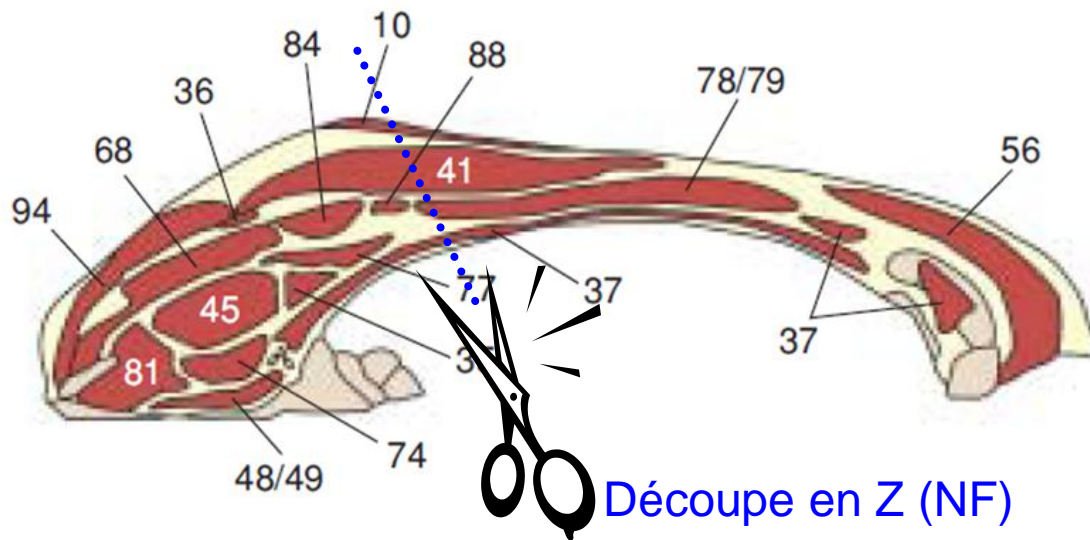
Bruno Meunier, Nicolas Prugne, Anne De La Torre, Jean-Michel Giraud, Didier Micol

UMR 1213 Herbivores, INRA-VetAgro Sup
Equipes: Amuvi & Sybel
Site de Clermont-Ferrand-Theix

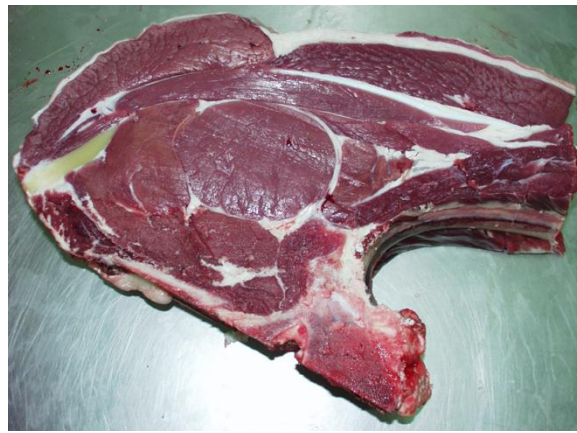

Object Qu'est ce qu'une 6^{ème} cote ? (à l'échelle macroscopique)

- coupe de qq cm d'épaisseur (volume)
- ≠ tissus (os, tendon, muscle, gras, cartilage ...)
- ≠ propriétés (composé, densité, couleur...)
- ≠ muscles & gras



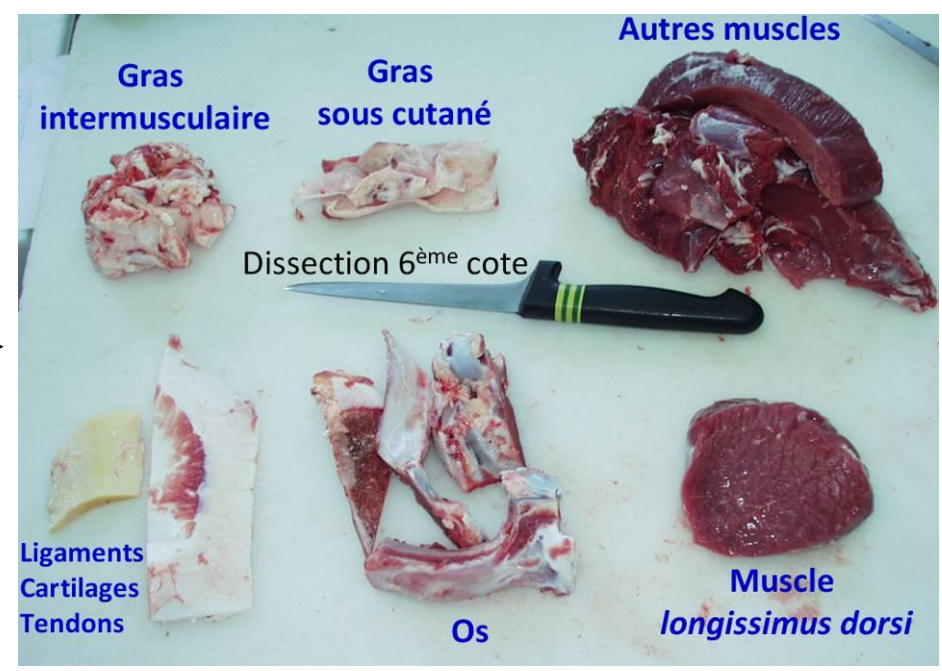
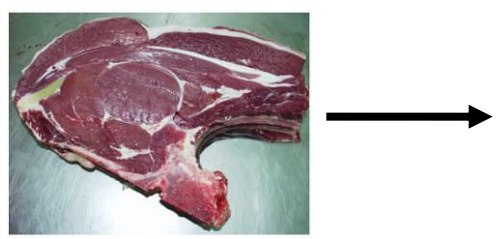Brillance ++
Contraste --



Comment ? analyser une 6^{ème} cote (à l'échelle macroscopique)

Bibliographie

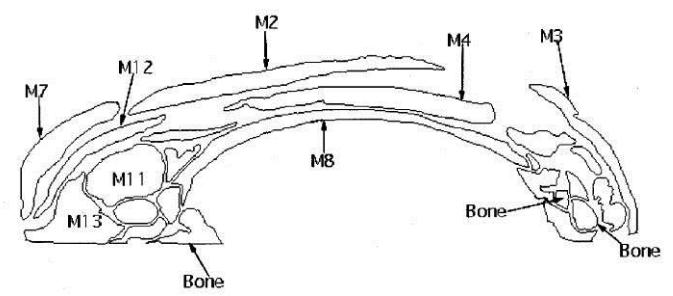
- méthodes biologiques de référence
ex: dissection bouchère



- imagerie de fluorescence (Kulmyrzaev et al. 2012)
composition tissulaire
gras : exc. 320nm, tissu conjonctif : exc. 380nm

- imagerie échographique (Nam-Deuk et al. 1998)
gras intramusculaire
surface du LT

- imagerie dans le visible
texture (persillé) (Jackman et al. 2009)
composition corporelle (Karnuah et al. 2001) →



Kilograms of fat ($r^2=0.82$) = $-10.2 + (0.86 \times \text{TFACS}) + (-0.21 \times \text{ratiob of area M12}) + (0.22 \times \text{TBACS}) + (0.16 \times \text{ratiob of area M3}) + (0.33 \times \text{long radius M12}) + (-0.14 \times \text{GGD M2-M7}) + (0.08 \times \text{direction M8}) + (-0.26 \times \text{direction M7}) + (-0.33 \times \text{short radius M12})$

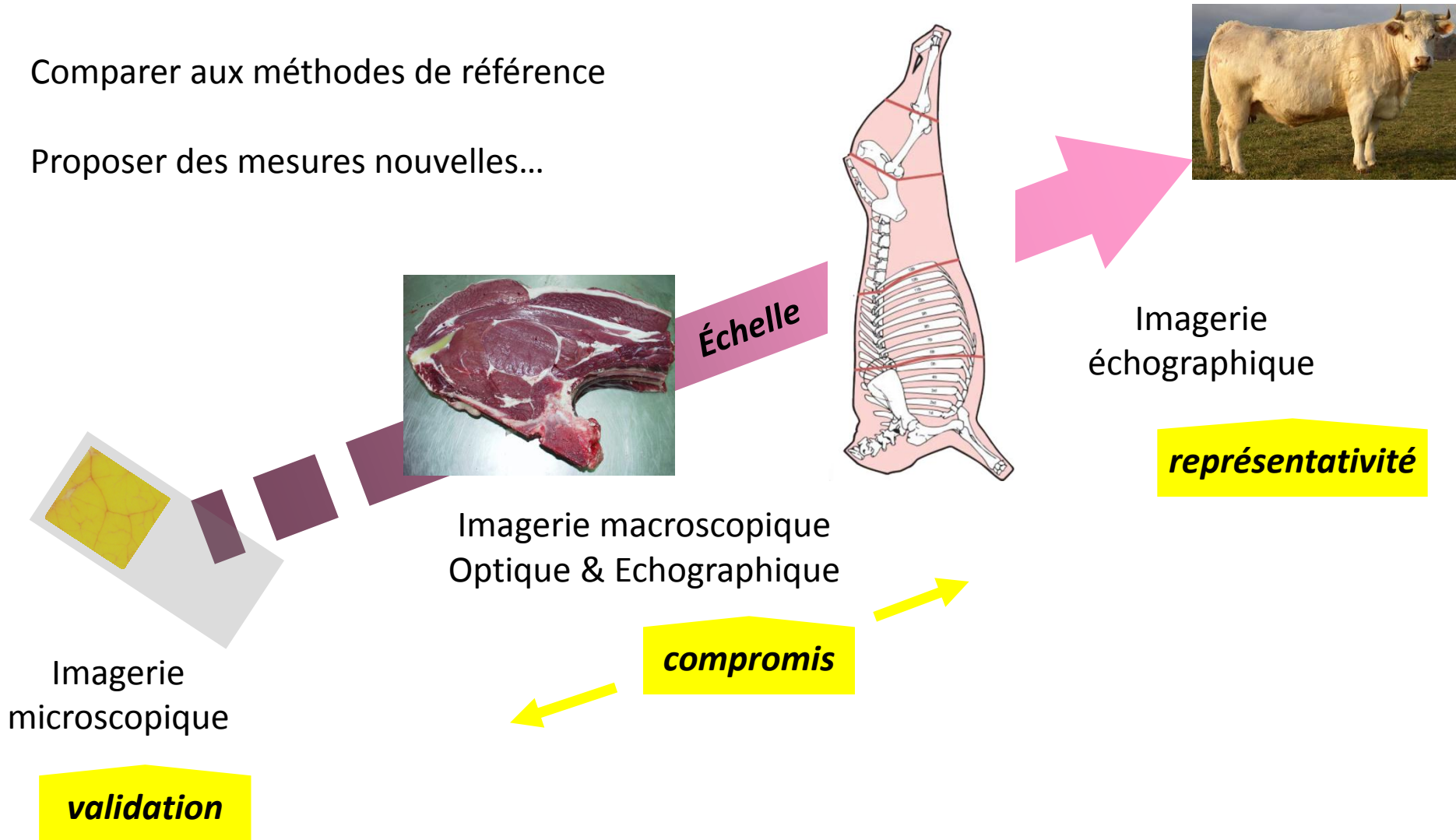
Objectifs

Mettre au point une méthode d'imagerie pour réaliser une dissection :

- non-invasive
- objective, automatique
- post-mortem & *in vivo*

Comparer aux méthodes de référence

Proposer des mesures nouvelles...



1- Conception d'un banc d'imagerie multimodale permettant d'acquérir les modalités d'intérêt

- **au même endroit / même instant**
- **dans des conditions contrôlées**

2- Acquisition d'images d'échantillons caractérisés d'un point de vue biologique

- ▶ dispositif expérimental « CRADECHA » de 33 taurillons charolais

3- Analyses d'image combinant le potentiel de chaque modalité

a- imagerie optique = référence (contrôle visuel)

b- imagerie échographique = portabilité animal vivant

4- Analyses de données

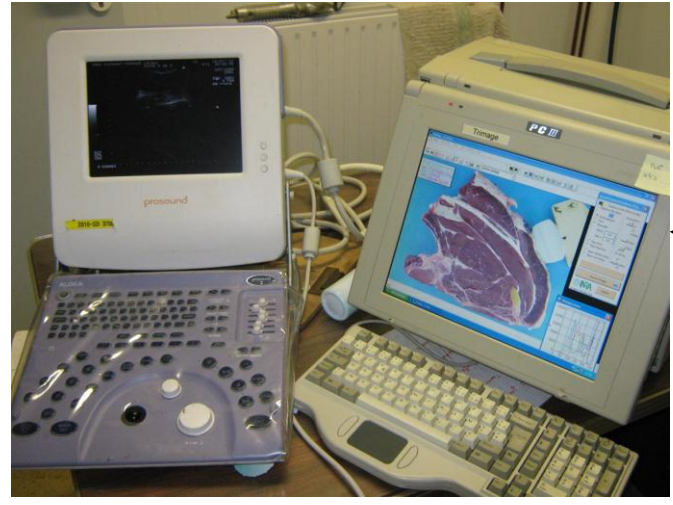
a- comparaison imagerie optique / méthode biologique de référence

b- comparaison imagerie optique / échographique

Méthode d'acquisition des images


banc d'imagerie multimodale

- 2 Unités d'acquisition portable
- Aloka Prosound 2
 - PC industriel + VISILOG



- Paramètres d'acquisition fixé :
- tps d'expo
 - balance des blancs

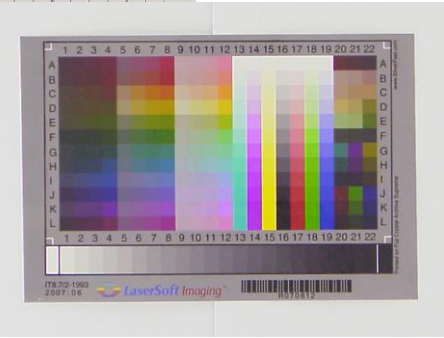
Calibration géométrique & colorimétrique



Mire prof. de champ



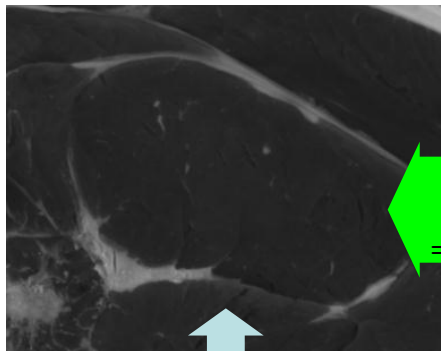
Mire géométrique



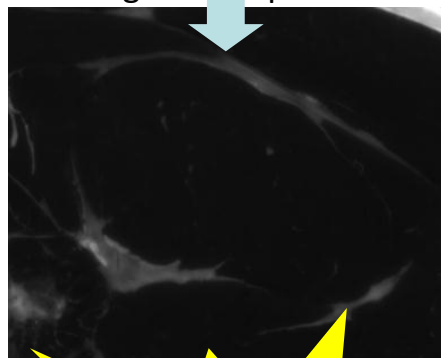
Mire Colorimétrique IT8

Résultat : images acquises

Réflectance & fluorescence
2x images NdG



Alignement parfait

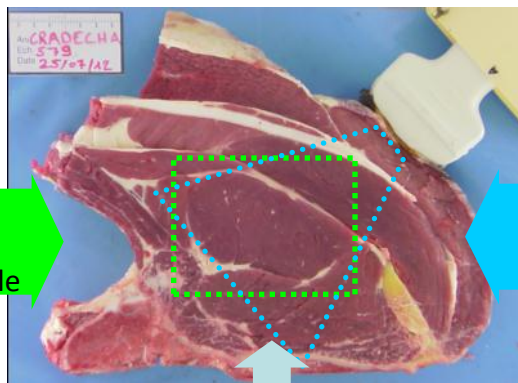

Caractérisation tissulaire fine


Alignement possible = multi-échelle



« simili-multispectrales »
2x images RGB



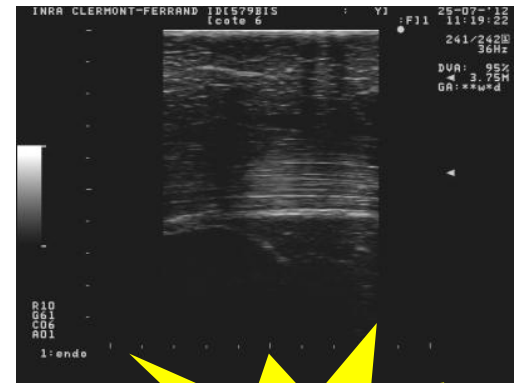
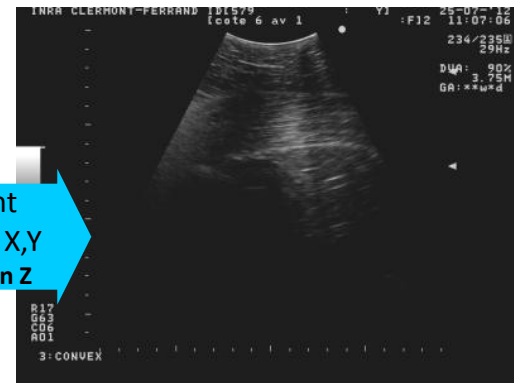
Alignement parfait



Echantillonnage 100%

Alignement possible en X,Y mais erreur en Z

échographiques
2x images NdG



in vivo

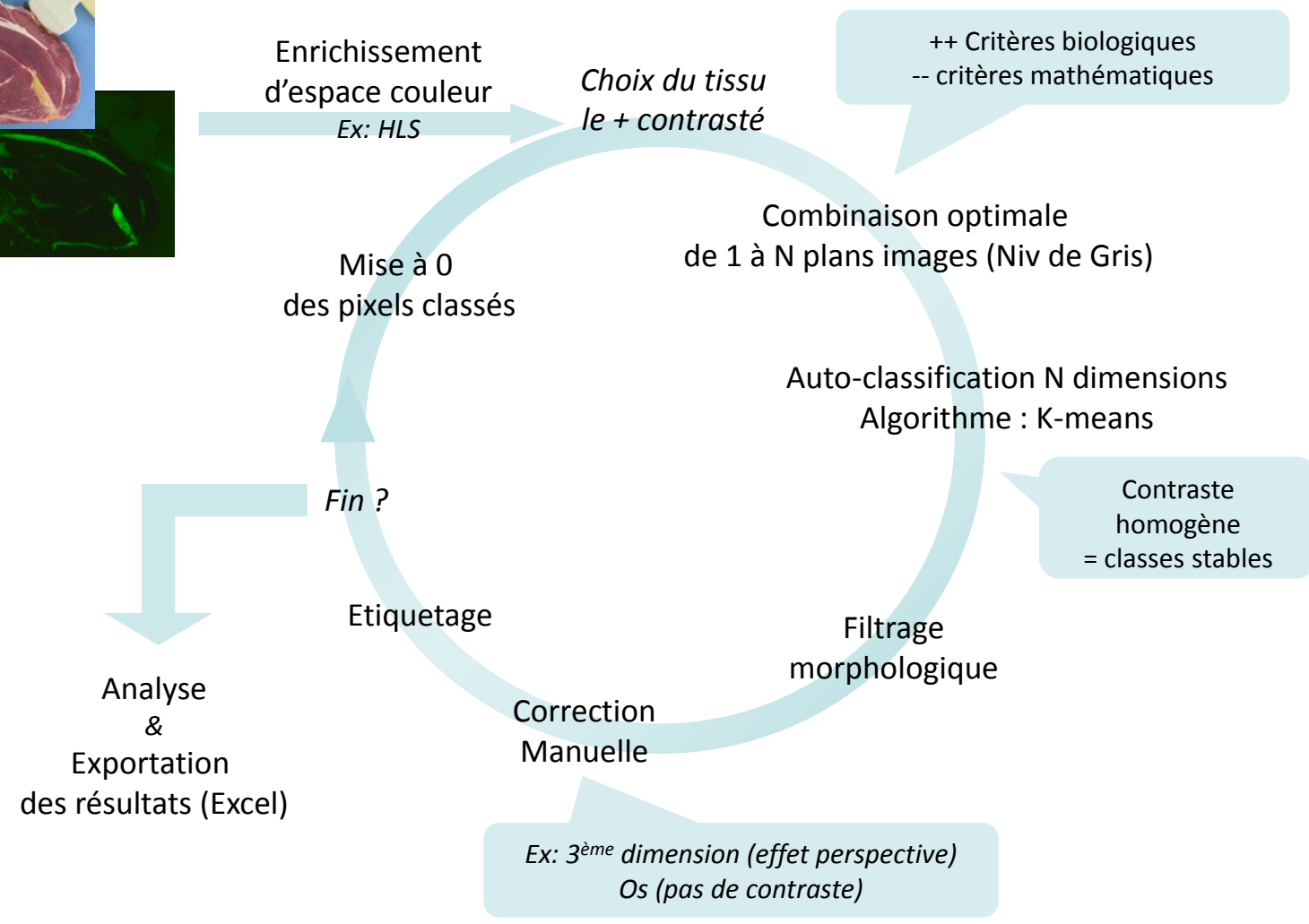
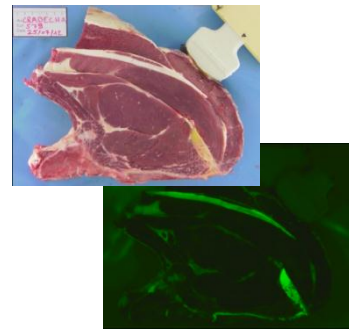
Exploitation du caractère « multimodal » ► complémentarité

Conception logicielle #1 : dissection virtuelle

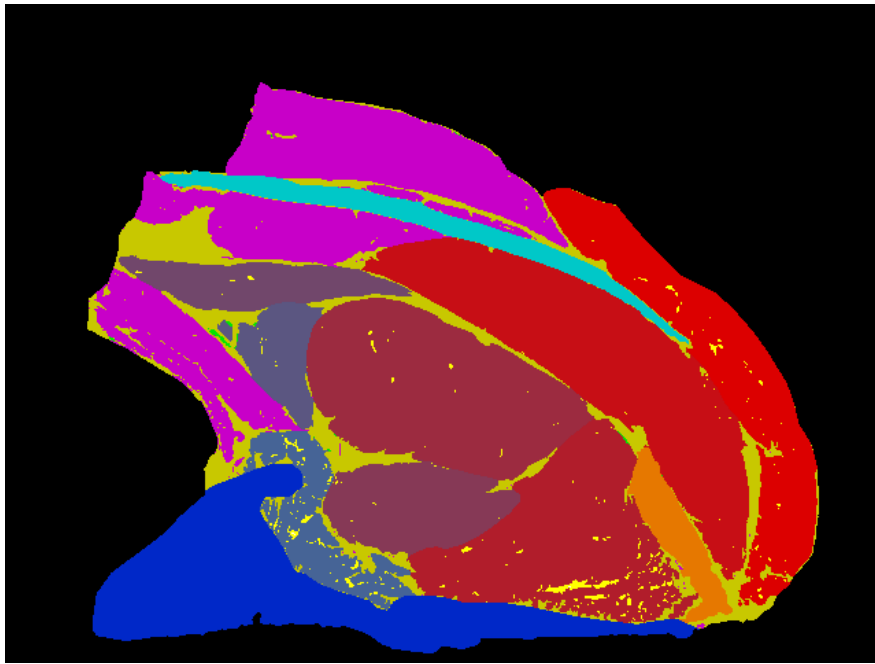
Segmentation des images ~multispectrales
Analyse automatique : morphologie, texture et couleur des tissus

Algorithme itératif développé en VBA sous Visilog 6.9 (Noesis)

Images initiales :
➤ RGB-Visible
➤ RGB-UV
(pixels co-localisés)



Analyse & Exportation des résultats (Excel)



segmentation

- Muscle M1
- Muscle M2
- Muscle M3
- Muscle M4 (LT)
- Muscle M5
- Muscle M6
- Muscle M7
- Muscle M8
- Autres Muscles
- Gras intra musculaire
- Gras inter musculaire
- Collagène / élastine
- Cartilage
- Tendon
- Os



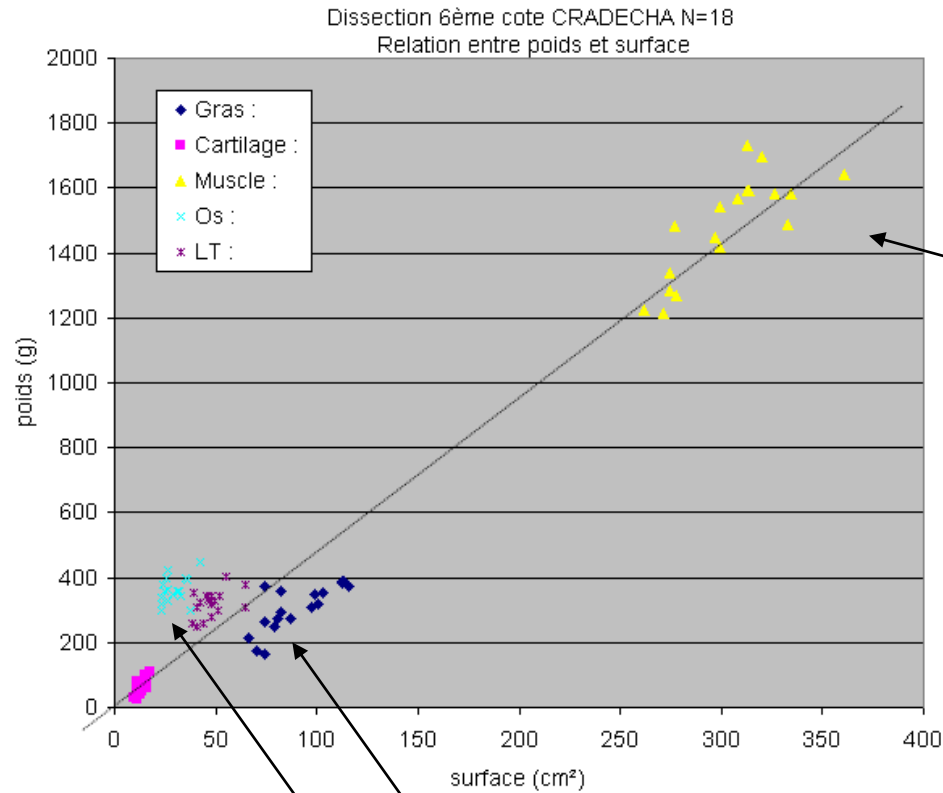
analyse

Déjà réalisée...

Surface, longueur, largeur... des tissus
% gras intra musculaire par muscle (persillé)

à venir...

- texture
- couleur (Espace Lab)

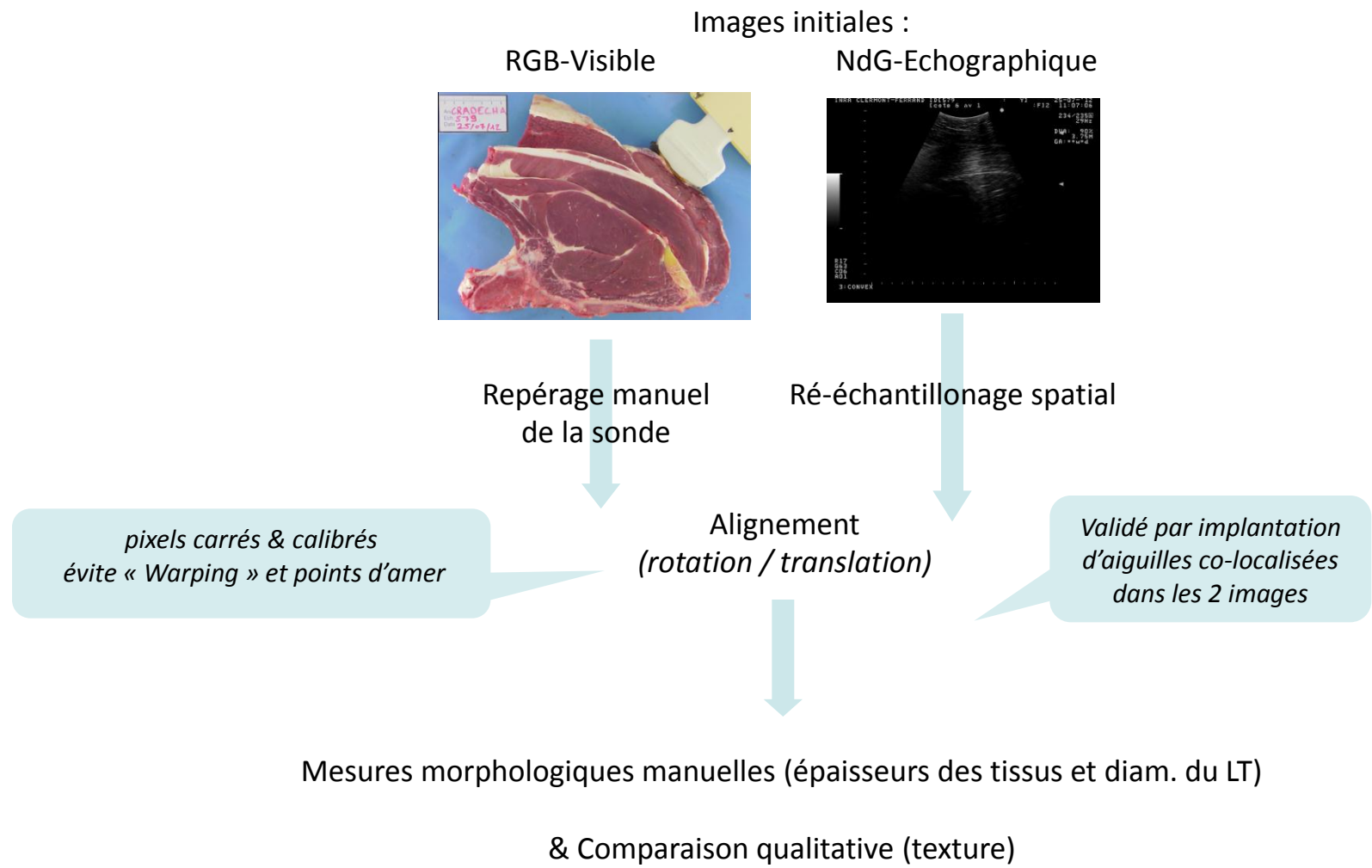


Différence entre tissu > densité (os vs gras)

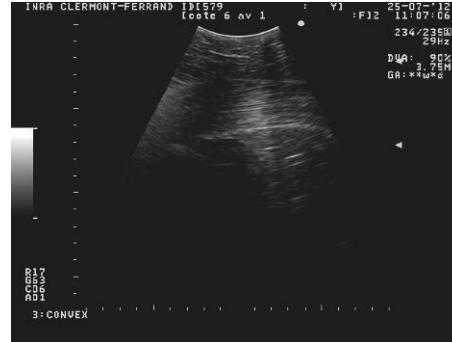Conception logicielle #2

- ## Recalage des images échographique & ~multispectrales
- ▶ Mesures géométriques manuelles
 - ▶ Analyse qualitative

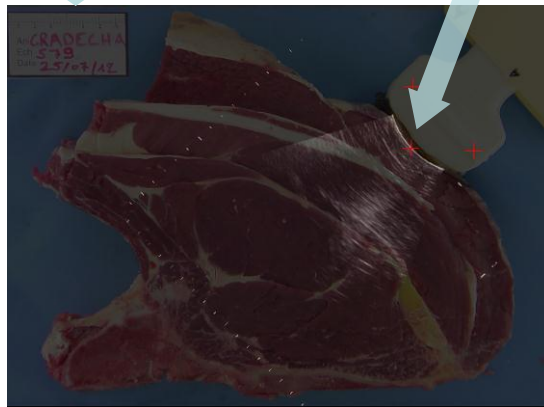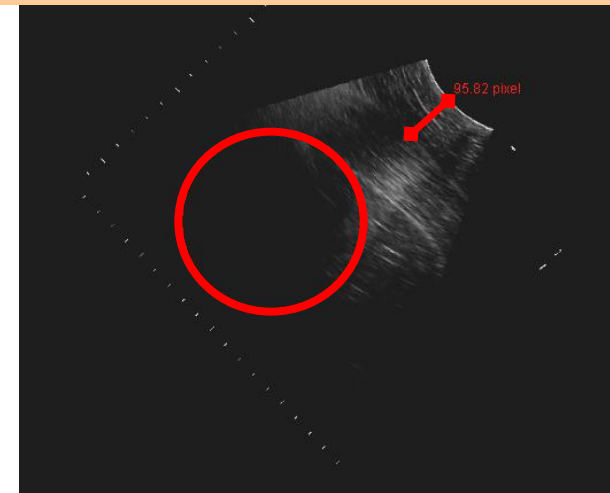
Algorithme développé en VBA sous Visilog 6.9 (Noesis)



Résultats #2 : recalage et mesures morphologiques manuelles

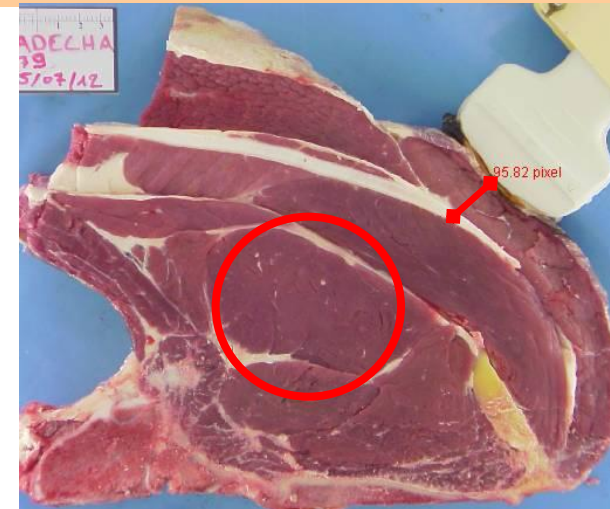

Mesures d'épaisseur des muscles et de surface du LT (approximation par un cercle)



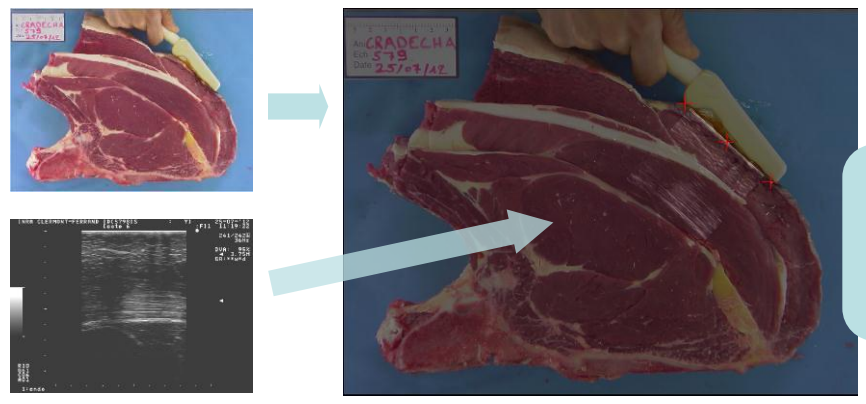Les 2 images sont superposées
Le fondu est réglable

Projection des mesures pour validation visuelle



Objectif final: corrélation entre des mesures manuels (échographie – *in vivo*) et les mesures automatiques de dissection virtuelle
► envisageable !

Résultats #2 : recalage et texture visuelle

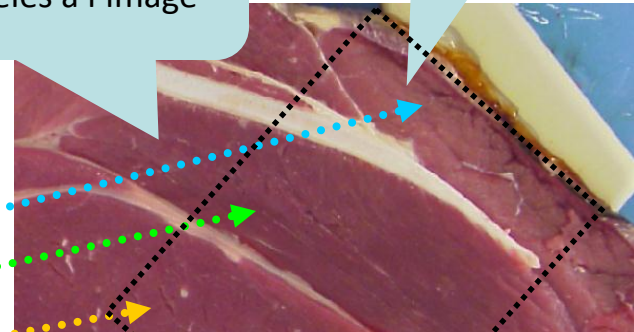


M2

- Faisceaux de fibres musculaires parallèles à l'image
- Peu de persillé

M1

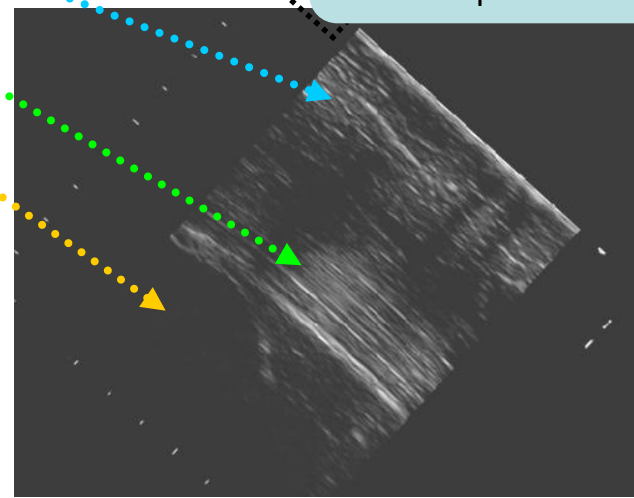
- Grain de viande grossier
- Peu de persillé



M4 (LT)

- Grain de viande fin
- Peu de persillé

Echo aléatoirement répartis dans le M1
Echo alignés dans le M2
Pas ou peu d'écho dans le M4 (LT)



Objectif final: quantifier le persillé par échographie / comparer aux données optiques
▶ **difficilement envisageable !**

Conclusions & perspectives




Matériel: simple, robuste

Logiciel: simple, classification automatique
Visilog adapté

Segmentation précise : nombreuses
possibilité d'analyse (couleur, texture...)

Approche ~ multispectrale
⇒ Dissection virtuelle



- Amélioration:
caméra tri-ccd + haute résolution
éclairage UV-B
- Retouches manuelles nombreuses ~12min/éch.
- Demande double expertise :
« boucher » + « informatique »
- Validation ? multi-échelle à exploiter...

Systeme portable de classification en ligne

Conclusions & perspectives


Comparaison ~ multispectrale vs échographie
⇒ Caractérisation non-invasive & multi-sites



Banc multimodal = validation échographie
ex: persillé évalué in-vivo par échographie
=> doute !

Robuste, *in-vivo*

Mesures morphologiques précises



Echogénicité des tissus chaud vs froid ?

Repère anatomique pour prise d'image
Standardisation des prises de vue

Opérateur dépendant
Traitement d'image difficile à automatiser

Système portable de classification sur pied

remerciements

Didier, Anne, Jean Michel, Muriel....



Nicolas Prugne (stage 2012 IUT imagerie - Le Puy)

Personnel des installations expérimentales (bouchers, animaliers...) de l'UERT

Personnel des équipes de recherches AMUVI et SyBEL de l'UMRH

Les organisateurs..... et vous

... pour votre attention

