HAL
open science

Mise en évidence d'une transition endothéliale/mésenchymateuse dans les lésions vasculaires pulmonaires d'hypertension artérielle pulmonaire par microscopie corrélative

Benoit Ranchoux, Catherine Rucker-Martin, Sophie S. Chat, Martine Letheule, Frédéric Perros, Christine Péchoux

To cite this version:

Benoit Ranchoux, Catherine Rucker-Martin, Sophie S. Chat, Martine Letheule, Frédéric Perros, et al.. Mise en évidence d'une transition endothéliale/mésenchymateuse dans les lésions vasculaires pulmonaires d'hypertension artérielle pulmonaire par microscopie corrélative. 12. Journées de formation du RCCM (Réseau des Centres Communs de Microscopie), May 2013, Poitiers, France. 2013. hal-02811011

HAL Id: hal-02811011

https://hal.inrae.fr/hal-02811011v1

Submitted on 6 Jun 2020

HAL is a multi-disciplinary open access archive for the deposit and dissemination of scientific research documents, whether they are published or not. The documents may come from teaching and research institutions in France or abroad, or from public or private research centers.

L'archive ouverte pluridisciplinaire **HAL**, est destinée au dépôt et à la diffusion de documents scientifiques de niveau recherche, publiés ou non, émanant des établissements d'enseignement et de recherche français ou étrangers, des laboratoires publics ou privés.

Mise en Evidence d'une transition endothéliale/mésenchymateuse dans les lésions vasculaires pulmonaires d'hypertension artérielle pulmonaire par microscopie corrélative

Benoit Ranchoux* , Catherine Rucker-Martin*, Sophie Chat §, Martine Letheule§, Frédéric Perros*, Christine Péchoux §
*INSERM UMR-S 999, Centre Chirurgical Marie Lannelongue, Faculté de Médecine Paris Sud XI, LE PLESSIS ROBINSON
§INRA U1196 , Génomique et Physiologie de la Lactation – Plateau de Microscopie Electronique à Transmission – JOUY-EN-JOSAS

L'Hypertension Artérielle Pulmonaire (HTAP) consiste en l'obturation des artères pulmonaires de diamètre inférieur à 500 µm qui serait la conséquence d'une prolifération et d'une migration de cellules myofibroblastiques et/ou endothéliales de la média/adventice vers l'intima.

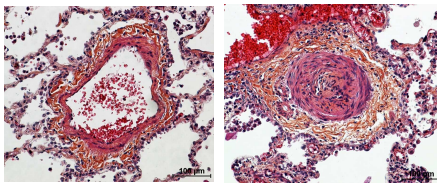

Par opposition à un remodelage centripète, nous avons émis l'hypothèse que l'obturation des artérioles serait la conséquence d'une trans-différenciation des cellules endothéliales (CD31+) en cellules mésenchymateuses (actine α du muscle lisse +) : « obturation centrifuge ».

Transition endothéliale/mésenchymateuse

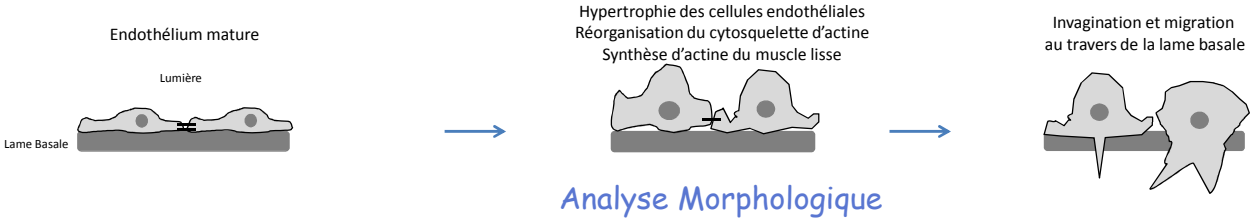

Analyse Morphologique

Endothélium d'artère pulmonaire normale

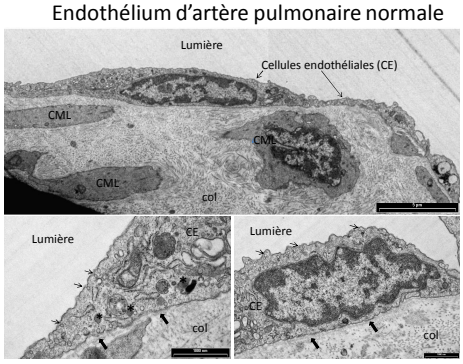

Endothélium d'artère pulmonaire HTAP

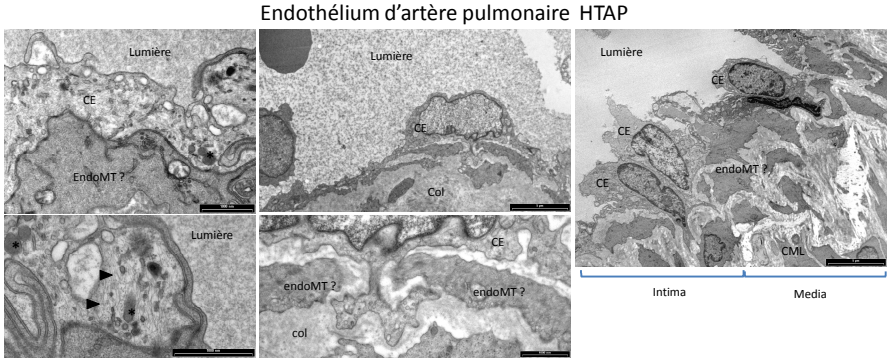

Lame basale : ➡ ; Cavéoles : ⟶ ; Filaments du cytosquelette d'actine : ▶ ; Corps de Weibel-Palade : ∗ ; CE : Cellules endothéliales ; EndoMT : Endo Mesenchymateuse Transition ; CML : Cellules Musculaire Lisses ; Col : collagène

Analyse par Microscopie Corrélative

I. Microsocopie Confocal

Prélèvements et fixation des tissus

Coupes de 10µm – dépôt sur lamelles rondes avec repérage

Immunomarquage
- Anti-actine α muscle lisse
- Anti-CD31

Anticorps Ilaire : anti-souris Nanogold Alexa 594

Observation Confocal (Zeiss LSM700)

Artère pulmonaire normale

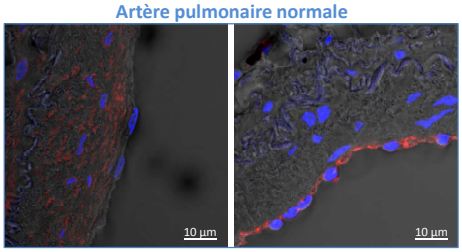

Anti-actine α muscle lisse — CD31

Lésion intimale

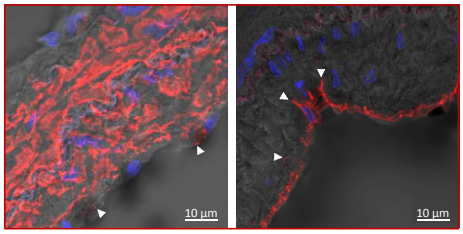

Anti-actine α muscle lisse — CD31

II. Microscopie Electronique à Transmission

Post-fixation au Glutaraldéhyde

Amplification à l'Or

Fixation à l'Osmium – déshydratation

Enrobage et polymérisation

Repérage des zones d'intérêt - coupes semi-fine



Sélection de l'artère – coupes ultra-fine

Observation MET (Zeiss EM902)

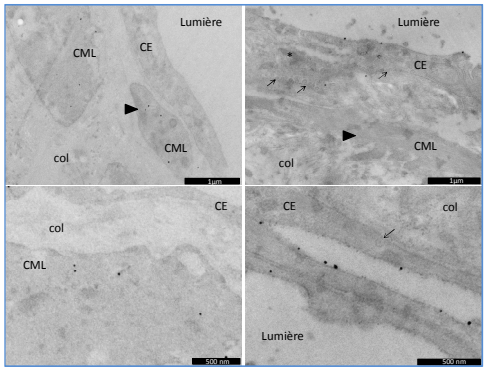

Anti-actine α muscle lisse — CD31

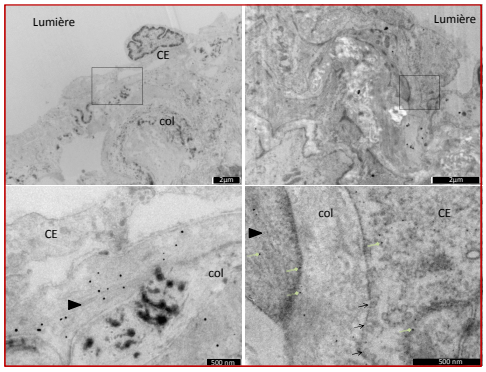

Anti-actine α muscle lisse — CD31

Grâce à la microscopie électronique (MET), nous avons pu montrer que les lésions intimales observées dans l'HTAP sont bien la conséquence d'une trans-différenciation des cellules endothéliales en cellules mésenchymateuses. Cet évènement qui ne représente qu'1% de la masse pulmonaire totale ne peut être abordé directement en MET et nécessite une approche de sélection des zones d'intérêt par microscopie optique suivie d'une lecture en MET. De plus, le poumon étant un organe alvéolaire mou, sa structure est difficilement conservée par les approches d'immunolocalisation classiques en MET (résines hydrophiles, Cryo-MET) et l'analyse par microscopie corrélative se révèle être une bonne alternative.

INRA SCIENCE & IMPACT
http//mima2.jouy.inra.fr/mima2
Inserm U999 Microscopy Facility