HAL open science

Caractéristiques vasculaires rétiniennes : modifications lors du vieillissement et en pathologie vasculaire systémique (cardiaque et cérébrale)

Louis Arnould, Charles Guenancia, Christine Binquet, Cécile Delcourt, Christophe Chiquet, Vincent Daien, Yves Cottin, Alain Marie Bron, Niyazi Acar, Catherine Creuzot-Garcher

To cite this version:

Louis Arnould, Charles Guenancia, Christine Binquet, Cécile Delcourt, Christophe Chiquet, et al.. Caractéristiques vasculaires rétiniennes : modifications lors du vieillissement et en pathologie vasculaire systémique (cardiaque et cérébrale). Journal Français d'Ophtalmologie, 2022, 45 (1), pp.104-118. 10.1016/j.jfo.2021.09.004 . hal-03461888

HAL Id: hal-03461888

https://hal.inrae.fr/hal-03461888v1

Submitted on 8 Jan 2024

HAL is a multi-disciplinary open access archive for the deposit and dissemination of scientific research documents, whether they are published or not. The documents may come from teaching and research institutions in France or abroad, or from public or private research centers.

L'archive ouverte pluridisciplinaire **HAL**, est destinée au dépôt et à la diffusion de documents scientifiques de niveau recherche, publiés ou non, émanant des établissements d'enseignement et de recherche français ou étrangers, des laboratoires publics ou privés.

Distributed under a Creative Commons Attribution - NonCommercial 4.0 International License

Version of Record: https://www.sciencedirect.com/science/article/pii/S0181551221005210
Manuscript_381a6f69278ce9791510c0dca3bfec38

Caractéristiques vasculaires rétiniennes : modifications lors du vieillissement et en pathologie vasculaire systémique (cardiaque et cérébrale)

Retinal vascular network: description in elderly and pathological process

L. Arnould[1,2,3], C. Guenancia[4,5], C. Binquet[2], C. Delcourt[6], C. Chiquet[7], V. Daien[8], Y. Cottin[4], AM. Bron[1,3], N. Acar[3], C. Creuzot-Garcher[1,3].

[1] Service d'ophtalmologie, CHU de Dijon, France

[2] Centre d'investigation clinique 1432, Dijon, France

[3] Laboratoire Œil et Nutrition, CSGA, UMR 1324 INRA, Dijon, France

[4] Service de cardiologie, CHU de Dijon, France

[5] Laboratoire PEC 2, Dijon, France

[6] Inserm U1219, Equipe LEHA, Université de Bordeaux, France

[7] Service d'ophtalmologie, CHU de Grenoble, France

[8] Service d'ophtalmologie, CHU de Montpellier, France

Auteur correspondant

Louis Arnould, MD, PhD, Service d'ophtalmologie, 14 rue Paul Gaffarel, 21079 Dijon CEDEX, France.

Tel/Fax : +33380293536/+33380293879

Email : louis.arnould@chu-dijon.fr

Word Count : 6333

© 2021 published by Elsevier. This manuscript is made available under the CC BY NC user license
https://creativecommons.org/licenses/by-nc/4.0/

Caractéristiques vasculaires rétiniennes : modifications lors du vieillissement et en pathologie vasculaire systémique (cardiaque et cérébrale)

Retinal vascular network: changes with aging and systemic vascular disease (cardiac and cerebral)

Résumé

La description du réseau microvasculaire rétinien bénéficie depuis plus de 10 ans du développement de nouvelles techniques d'imagerie. Les logiciels automatiques d'analyse d'images ainsi que l'OCT-angiographie (OCT-A) permettent de mettre en évidence des modifications subtiles et précoces de l'arbre vasculaire rétinien grâce à de nombreuses données quantitatives microvasculaires. L'enjeu des recherches actuelles est de démontrer l'association entre ces modifications microvasculaires, le vieillissement vasculaire systémique et les pathologies cérébro et cardiovasculaires. En effet, un continuum physiopathologique existe entre altérations microvasculaires rétiniennes et pathologies vasculaires systémiques. Dans l'étude de population Montrachet, nous avons montré qu'un réseau vasculaire suboptimal évalué sur fond d'œil avec le logiciel *Singapore I Vessel Assessment* (SIVA) était significativement associé à l'existence d'un diabète traité et d'un sur risque de mortalité cardiovasculaire. Par ailleurs, nous avons complété nos recherches sur le réseau vasculaire rétinien avec l'utilisation de l'OCT-A. Dans l'étude EYE-MI, nous avons démontré le potentiel intérêt de caractériser de manière quantitative le réseau microvasculaire rétinien en OCT-A afin d'évaluer le profil de risque cardiovasculaire des patients atteints de cardiopathies ischémiques. Un score de risque AHA (American Heart Association) élevé était associé à une faible densité vasculaire

rétinienne indépendamment des modifications hémodynamiques systémiques. Ainsi, une meilleure compréhension du lien entre microvascularisation rétinienne et pathologie macrovasculaire permettrait d'envisager son utilisation pour une identification précoce des patients à risque et de leur proposer un programme de prévention primaire personnalisée. Le réseau vasculaire rétinien pourrait donc être un témoin de l'histoire vasculaire systémique mais aussi un biomarqueur prédictif intéressant d'évènements vasculaires systémiques.

Mots clés : imagerie rétinienne, microcirculation, maladie cardiovasculaire, vieillissement, étude de cohorte

Abstract

For over 10 years, the description of the retinal microvascular network has benefited from the development of new imaging techniques. Automated retinal image analysis software, as well as OCT angiography (OCT-A), are able to highlight subtle, early changes in the retinal vascular network thanks to a large amount of microvascular quantitative data. The challenge of current research is to demonstrate the association between these microvascular changes, the systemic vascular aging process, and cerebrovascular and cardiovascular disease. Indeed, a pathophysiological continuum exists between retinal microvascular changes and systemic vascular diseases. In the Montrachet study, we found that a suboptimal retinal vascular network, as identified by the Singapore I Vessel Assessment (SIVA) software, was significantly associated with treated diabetes and an increased risk of cardiovascular mortality. In addition, we supplemented our research on the retinal vascular network with the use of OCT-A. In the EYE-MI study, we showed the potential role of quantitative characterization of the retinal microvascular network by OCT-A in order to assess the cardiovascular risk profile of patients with a history of myocardial infarction. A high AHA (American Heart Association) risk score was associated with low retinal vascular density independently of hemodynamic changes. Thus, a better understanding of the association between the retinal microvasculature and macrovascular disease might make its use conceivable for early identification of at-risk patients and to suggest a personalized program of preventative care. The retinal vascular network could therefore represent an indicator of systemic vascular disease as well as an interesting predictive biomarker for vascular events.

Keywords: retinal imaging, microcirculation, cardiovascular disease, aging process, population-based study

INTRODUCTION

1. Anatomie et physiologie de la vascularisation rétinienne

La vascularisation de la rétine est assurée par deux systèmes alimentés par des branches de l'artère ophtalmique : le réseau capillaire rétinien et le réseau choroïdien. Le réseau choroïdien présente une anatomie et une physiologie indépendantes. Le réseau capillaire rétinien assure la vascularisation directe des couches internes de la rétine. Cette vascularisation rétinienne est un système terminal issu de l'artère centrale de la rétine qui émerge principalement de l'artère ophtalmique, une branche primitivement issue de la carotide interne. L'artère centrale traverse la lame criblée au niveau de la papille puis rejoint conjointement avec la veine centrale la surface de la rétine. Le calibre des artère et veine centrales de la rétine sont respectivement compris entre 80-100 µm et 100-125 µm. Par la suite, l'artère centrale de la rétine se divise en ses quatre branches terminales : temporales et nasales, supérieures et inférieures. Dans 10 à 25 % des cas, une variante anatomique irrigue la région maculaire avec une artère ciliorétinienne qui émerge du bord temporal de la papille. Les artères temporales et nasales se divisent ensuite en collatérales (artérioles dont le calibre est compris entre 10 et 20 µm), lesquelles se divisent de façon dichotomique jusqu'à former un réseau capillaire en grillage couvrant la rétine interne. Les capillaires rétiniens présentent un calibre de 5-6 µm. Ils s'organisent en trois couches de réseaux capillaires : le premier recouvre la couche des cellules ganglionnaires et les deux plus profonds interconnectés par des capillaires communicants perpendiculaires sont réparties dans la couche plexiforme interne et externe. Une zone fovéolaire centrale est dépourvue de capillaire rétinien, c'est la zone avasculaire centrale (ZAC). Selon les premières études sur autopsies, elle mesure chez un sujet sain de 400 à 500 µm. Enfin, le drainage rétinien est assuré par les veinules post-capillaires puis par la veine

rétinienne qui se déverse *in fine* dans la veine ophtalmique supérieure. Les artères et artérioles sont formées d'une intima (couche de cellules endothéliales), d'une média, formée de cellules musculaires lisses et d'une adventice riche en collagène. De plus, les vaisseaux rétiniens constituent une structure neurovasculaire où ils sont associés à la glie rétinienne (astrocytes, cellules de Müller et microglie) qui joue un rôle primordiale dans l'homéostasie vasculaire rétinienne.

2. Imagerie rétinienne

2.1. Analyse quantitative et fond d'œil

Les ophtalmologistes se sont intéressés dès les années 1940 à l'association entre signes vasculaires rétiniens subjectifs et qualitatifs au fond d'œil (hémorragies rétiniennes, exsudats, nodules cotonneux, diminution diffuse ou focale du calibre vasculaire) et pathologies vasculaires périphériques (hypertension artérielle et artériosclérose) (1,2). La possibilité d'imager la rétine et sa vascularisation a été un tournant dans cette approche. Parr JC *et al.* ont été parmi les précurseurs à développer une mesure quantitative objective et reproductible des calibres vasculaires rétiniens à partir de photographies du fond d'œil (3). Par la suite, les études se sont multipliées et se sont appuyées sur des cohortes comme l'étude ARIC (*Atherosclerosis Risk in Communities study*) avec des mesures standardisées d'équivalence des calibres de l'artère et de la veine centrales de la rétine (4). La correspondance entre mesure manuelle sur l'image du fond d'œil et calibre vasculaire in vivo reposait sur le principe issu des dimensions de la tête du nerf optique : cette dimension est de 3,4 mm sur rétinophotographie ce qui est égal à 1850 microns. Rapidement, ces mesures de correspondances ont été remplacées par des logiciels d'analyse d'images. Trois logiciels sont plus particulièrement utilisés (*Singapore I Vessel Assessment* [SIVA], *Integrative Vessel Analysis* [IVAN], *Vascular Assessment*

and Measurement Platform for Images of the Retina [VAMPIRE]). A partir d'une photographie du fond d'œil (30, 45 ou 50° selon les protocoles), les logiciels d'analyse d'images permettent une segmentation vasculaire, une classification (veine ou artère) et un repérage de la tête du nerf optique automatiques. Par ailleurs, des algorithmes permettent d'extraire des mesures quantitatives de description fine de la microvascularisation rétinienne. Ainsi, nous disposons des mesures du calibre et de la tortuosité vasculaire, de l'angulation, exposant de jonction entre les branches vasculaires et de la dimension fractale pour les artérioles et veinules. Ces indices sont évalués dans deux zones du fond d'œil centrées sur la papille (zone B = 1 diamètre papillaire, zone C = 2 diamètre papillaire) (Figure 1 et 2). Ces mesures géométriques obtenues notamment à l'aide du logiciel SIVA décrivant l'architecture microvasculaire rétinienne sont précises et reproductibles (5). Les associations entre paramètres rétiniens SIVA et des pathologies vasculaires systémiques ont été exploré par de nombreuses équipes notamment : hypertension artérielle (5) ; diabète (6) ; cardiopathie ischémique (7) ; infarctus lacunaires cérébraux (8).

2.2. Tomographie en Cohérence Optique – Angiographie

Depuis les années 1960, le *gold standard* de l'étude vasculaire rétinienne est l'angiographie à la fluorescéine. Cette technique invasive nécessite une injection de produit de contraste iodé. Si elle a permis pour la première fois de mettre en évidence le concept de « rupture de la barrière hémato-rétinienne », elle ne permet ni une analyse tri-dimensionnelle ni une analyse quantitative automatisée de la vascularisation rétinienne. La description de la microvascularisation rétinienne a récemment bénéficié du développement d'une nouvelle technique d'imagerie : la Tomographie en Cohérence Optique – Angiographie (OCT-A). L'OCT-A a bénéficié

des travaux sur le flux sanguin rétinien en doppler-OCT puis sur l'angiographie en cohérence optique pour se développer (9). Les premières coupes vasculaires rétiniennes en OCT-A 3 mm X 3mm ont été obtenues en 2011 grâce à la technologie *Spectral Domain* – OCT (125000 A-scan par seconde) (10). Par la suite, le développement d'algorithmes a permis une commercialisation rapide (Optovue, Topcon et Zeiss) et une utilisation en clinique courante pour le diagnostic et le suivi de pathologies vasculaires maculaires (dégénérescence maculaire liée à l'âge, diabète et occlusions vasculaires). La technique d'imagerie de l'OCT-A repose sur le principe de détection du contraste de mouvement entre plusieurs B-scans successifs qui permet à l'aide d'un algorithme de décorrélation de modéliser la vascularisation rétinienne (la seule entité en mouvement entre 2 images dans la rétine est le flux sanguin).

3. Le vieillissement de la population et son influence sur la prévalence des pathologies cérébro- et cardiovasculaires

Le rapport 2019 de l'Organisation des Nations Unis confirme un vieillissement de la population mondiale. A l'échelle mondiale, il existe de fortes disparités régionales en terme d'espérance de vie. Néanmoins, le nombre d'individus âgés de plus de 65 ans ne cesse d'augmenter. En effet, 703 millions de personnes âgées de 65 ans ou plus dans le monde ont été recensés en 2019 et ce chiffre pourrait atteindre 1,5 milliard en 2050. Ce vieillissement de la population a un impact direct sur la prévalences des pathologies cardio et cérébro-vasculaires indépendamment de l'augmentation de la population mondiale. L'organisation mondiale de la santé estimait en 2016 que 17,9 millions de personnes étaient décédées de maladies cardiovasculaires (31% de l'ensemble des décès dans le monde). Selon les projections à l'horizon 2030, 23,6

millions de personnes décèderont de maladies vasculaires périphériques (cardiopathies ischémiques et d'accidents vasculaires cérébraux).

4. Les marqueurs oculaires du vieillissement

Le vieillissement physiologique impacte la structure et la fonction de l'ensemble des éléments anatomiques de l'œil (notamment surface oculaire, cornée, cristallin, nerf optique et rétine). Nous nous concentrerons uniquement sur les modifications vasculaires rétiniennes liés à l'âge. Une étude récente sur une cohorte rapporte une simplification de l'arborescence vasculaire rétinienne avec l'âge (11). En effet, NV Orlov et al. retrouvent une diminution des bifurcations vasculaires rétiniennes et du nombre de points terminaux. Ces éléments sont importants à prendre en compte dans l'étude des associations entre altérations microvasculaires rétiniennes et pathologies macrovasculaires systémiques car ces dernières sont plus fréquentes en population âgée.

5. Facteurs de risque cardiovasculaires et importance de biomarqueurs innovants

L'étude américaine *The Framingham study* a été l'une des premières à s'intéresser aux facteurs de risque cardiovasculaires (12). Ces facteurs de risque sont à présent bien identifiés (tabagisme, hypertension artérielle, diabète, dyslipidémie, obésité). De nombreux modèles de prédiction et des scores de risque cliniques sont utilisés en clinique courante aussi bien en prévention primaire que secondaire (13). Cependant, les évènements cardiovasculaires récurrents demeurent fréquents (14), l'impact mondial des maladies cardiovasculaires à l'échelle internationale ne cesse d'augmenter (15). De plus, la précision de prédiction du modèle Framingham est

parfois mise à défaut (16) notamment chez les patients asymptomatiques et ceux qui présentent des formes infra-cliniques d'athérosclérose. Par ailleurs, certains évènements cardiovasculaires ne sont pas expliqués par les facteurs de risques cardiovasculaires usuels. Ainsi, le développement de biomarqueurs individuels pourrait améliorer la prévention. L'apport de l'examen quantitatif de la microvascularisation rétinienne comme biomarqueur, compte-tenu de sa mesure non invasive, mérite d'être étudié.

6. Microvascularisation périphérique

6.1. Définition et intérêt d'étude

La microcirculation est définie comme un ensemble anatomique et fonctionnel composé de 3 compartiments : artérioles, veinules et réseau capillaire. Les artérioles (calibre : 10 à 100 microns) jouent un rôle dans la régulation du flux sanguin (résistance vasculaire périphérique) et le transport tissulaire en oxygène. Le réseau capillaire (calibre : 5 à 10 microns) constitue une zone d'échange tissulaire (électrolytes, macromolécule, gaz). Les veinules (calibre : 10 à 150 microns) participent au maintien de la pression hydrostatique, du flux érythrocytaire et de l'interaction avec les leucocytes circulants (17). L'analyse de la microvascularisation périphérique (rétinienne, rénale ou sublinguale par exemple) présente plusieurs avantages par rapport à l'analyse macrovasculaire cardiaque (coronaire), périphérique (aortique) et cérébrale (système vertébro-basilaire et territoire sylvien). Tout d'abord, les premiers sont simples à réaliser et non invasifs. De plus, il semblerait que les atteintes microvasculaires surviennent précocement et persistent malgré le rétablissement des paramètres vitaux dans les contextes de défaillance multiviscérale. Ainsi, certaines analyses quantitatives microvasculaires comme les données sublinguales par technique d' *Orthogonal polarization spectral* (OPS) pourraient être

des biomarqueurs prédictifs de décès en situation de choc septique (18). Par ailleurs, l'analyse microvasculaire périphérique ne parait pas uniquement intéressante dans des situations d'instabilité hémodynamique aigue. En effet, la microvascularisation périphérique peut refléter des processus chroniques comme l'athérosclérose (phase inflammatoire initiale) (19), les dysfonctions endothéliales (stress oxydatif) (20) et le vieillissement artériel (artériosclérose) (21).

6.2. Modèles d'étude de la microvascularisation

Différents modèles ont été proposés :

- La microvascularisation sous cutanée : de nombreuses études ont démontré une diminution de la perfusion capillaire dans des contextes d'hypoxie et de sepsis sévères (22). Ces protocoles nécessitent une compression brachiale et un laser doppler (23).
- La capillaroscopie unguéale semble être un témoin de la microvascularisation périphérique et pourrait être un marqueur intéressant dans les pathologies inflammatoires : telles que la dermatomyosite et la sclérodermie (24–26). Ainsi la gravité de l'atteinte systémique inflammatoire serait corrélée à une raréfaction de la trame capillaire unguéale.
- La microvascularisation sublinguale pourrait être intéressante dans la prise en charge des patients avec une défaillance hémodynamique : insuffisance cardiaque (27) et cardiopathie ischémique (28). Ces paramètres microvasculaires semblent intéressants pour caractériser des évènements vasculaires aigus. Il sera important d'explorer et confirmer leur intérêt dans les processus vasculaires chroniques.

6.3. Microvascularisation rétinienne

La microvascularisation rétinienne constitue un modèle prometteur. En effet, l'accès à l'architecture vasculaire rétinienne est simple, rapide, non invasif et peu onéreux grâce à la réalisation de photographies du fond d'œil ou de coupes d'OCT-A. Le matériel nécessaire, rétinophotographe et OCT-A, sont disponibles en clinique courante. Ces acquisitions peuvent être réalisées par du personnel paramédical et peuvent être répétées dans le temps. Les logiciels d'analyse d'images décrits précédemment (SIVA et Angioplex v10) permettent d'obtenir beaucoup plus de données quantitatives que les analyses de capillaroscopie et sublinguale. Ainsi la vascularisation rétinienne est très souvent présentée comme un accès *in vivo*, telle une fenêtre, sur la vascularisation périphérique systémique. D'autres techniques d'imagerie comme le doppler peuvent aussi permettre de caractériser la microvascularisation rétinienne. Cependant, ces données ne sont pas disponibles pour des études de population. Par ailleurs, ces instruments ne sont pas utilisés en clinique courante. Enfin, la pression de perfusion oculaire comme biomarqueurs semble actuellement moins pertinente car sa mesure est décriée et trop dépendante de la pression intraoculaire (29).

7. Lien entre œil et système cardiovasculaire

L'association entre microvascularisation rétinienne et atteintes macrovasculaires cardiovasculaires (remodelage du ventricule gauche et rigidité aortique) a été attestée par de nombreuses études (30,31). Par ailleurs, une étude longitudinale d'envergure (10 470 participants de l'étude ARIC) avec un suivi moyen de 16 ans a retrouvé qu'un rétrécissement artériolaire et un élargissement veinulaire étaient associés à un risque accru de décès et d'accident vasculaire cérébral ischémique chez les deux sexes et

de cardiopathies ischémiques uniquement chez les femmes (32). En outre, de nombreuses études et méta-analyse ont retrouvé une association entre modifications du calibre vasculaire et risque d'hypertension artérielle (33,34). D'autres facteurs de risque cardiovasculaires comme l'indice de masse corporelle, l'exposition tabagique et le diabète et leurs relations avec l'architecture microvasculaire rétinienne ont aussi été étudiés (35–37). La littérature scientifique est donc très riche concernant la relation entre vascularisation rétinienne et appareil cardiovasculaire. Cependant, les études portent essentiellement sur le calibre vasculaire et les indicateurs résumés (ratio calibre artérioles/veinules). En effet les nouveaux paramètres vasculaires comme la dimension fractale ont été moins étudiés jusqu'à présent. La particularité des données en population âgée (>75 ans) est moins abordée avec ces technologies innovantes. Enfin, actuellement les relations entre les données OCT-A et les données cardiovasculaires restent peu analysées.

8. Lien entre œil et cerveau

Le vieillissement vasculaire oculaire et cérébral partagent au moins partiellement certains mécanismes physiopathologiques: athérosclérose, stress oxydatif, système de régulation de la circulation sanguine et similitudes anatomiques (38–40). L'analyse quantitative de la microvascularisation rétinienne à l'aide de photographies du fond d'œil a été proposée depuis plusieurs décennies pour étudier *in vivo* le réseau vasculaire humain et son association avec des pathologies neurologiques comme les AVC ischémique, les lésions de la substance blanche cérébrale ou les démences (41–43). De même que pour les pathologies cardiovasculaires, les nouveaux paramètres géométriques rétiniens ont été peu étudiés et certaines pathologies comme la maladie des petits vaisseaux cérébraux restent à explorer.

DISCUSSION

1. Intérêt des données quantitatives lors du vieillissement et en pathologie

1.1. Données vasculaires rétiniennes SIVA

Dans notre étude en population âgée, nous avons mis en évidence un profil vasculaire dominant permettant d'expliquer 17,4% de la variance totale : le réseau vasculaire suboptimal (diminution de la dimension fractale et hétérogénéité de la lumière vasculaire) (44). Par ailleurs, après ajustement sur l'âge, le sexe et le niveau d'éducation, l'adhésion à ce profil était significativement associée à l'existence d'un diabète traité et d'un sur-risque de mortalité cardiovasculaire (*Heart SCORE* correspondant à un risque de mortalité d'origine cardiovasculaire modéré à élevé). Ces résultats renforcent l'intérêt porté par de nombreuses études sur le biomarqueur rétinien de la dimension fractale (7,45). Ce paramètre permet de décrire l'arborescence du réseau vasculaire rétinien. Notre travail vient compléter les données de la littérature qui avaient mis en évidence une raréfaction du réseau vasculaire rétinien (diminution de la dimension fractale) avec l'âge mais aussi avec les principaux facteurs de risque cardiovasculaires (46,47). Nos résultats concernant l'association entre paramètres vasculaires rétiniens et données cardiovasculaires systémiques viennent compléter une littérature scientifique riche. Nous avons ainsi confirmé l'intérêt du paramètre dimension fractale pour la caractérisation de la microvascularisation rétinienne à partir d'une photographie d'un fond d'œil. Nos résultats sont concordants avec la littérature basée sur des études de cohortes (Tableau 1). De nombreuses études ont retrouvé une association entre raréfaction de la trame microvasculaire rétinienne (diminution de la dimension fractale) et âge (45,46,48), hypertension artérielle (45,49), survenue d'accident vasculaire cérébral (50) et risque de mortalité cardiovasculaire (7). En revanche, nous n'avons pas retrouvé d'association entre

calibre vasculaire et profil vasculaire systémique. Cette absence de résultat s'explique probablement par le fait que notre population soit très âgée (80,0 ± 3,8 ans). En effet, Wang et al. ont démontré en regroupant les données de 2 cohortes (*Beaver Dam Eye Study*, n = 4926 et *Blue Mountains Eye Study*, n = 3654 ; âge 49 – 69 ans) qu'une diminution du calibre artériolaire et une augmentation du calibre veinulaire étaient significativement associée à une augmentation du risque de décès d'origine cardiovasculaire (51). Cette association n'était pas retrouvée chez les participants âgés de plus de 70 ans. L'hypothèse évoquée serait que les participants âgés présenteraient une artériosclérose avancée à l'origine d'une rigidité vasculaire empêchant une modification du calibre artériolaire (52). Par ailleurs, contrairement à V Daien et al. dans la *POLA study*, nous n'avons ni étudié la fonction rénale (53), ni les marqueurs de l'inflammation et du stress oxydatif (54). Enfin, contrairement à Cheung et al. (*Singapore Malay Eye Study*, n = 3266, âge 40 – 80 ans), nous n'avons pas retrouvé d'association entre tortuosité vasculaire rétinienne (diminution de la tortuosité artériolaire et augmentation de la tortuosité veinulaire) et paramètres cardiovasculaires (55).

	Echantillon	Age	Logiciel d'analyse d'image	Paramètres vasculaires rétiniens étudiés	Paramètres vasculaires systémiques associés	Etude
Montrachet study	N = 1069	80 ± 3,8	SIVA	Réseau vasculaire suboptimal	- Diabète traité - Risque de mortalité cardiovasculaire (Heart SCORE < 5%)	Transversale
ARIC study	N = 10470	45 - 64	Technicien	- Augmentation du calibre veinulaire - Diminution du calibre artériolaire - Diminution AVR	- AVC ischémique - Inflammation - Cardiopathie ischémique - Obésité - Décès d'origine cardiovasculaire - Athérome carotidien - Tabac actif	Longitudinale
Beaver Dam study	N = 4926	43 - 84	Matlab	- Diminution du calibre vasculaire - Diminution de la tortuosité artériolaire - Anomalie de bifurcation	- HTA - Cardiopathie ischémique létale - AVC ischémique	- Transversale - Etude cas-témoins au sein d'une cohorte
Blue Mountains eye study	N = 3654	> 49	Retinal Analysis	- Augmentation du calibre veinulaire - Diminution de la dimension fractale rétinienne	- Survenue d'un diabète - AVC ischémique	Longitudinale
Singapore Malay Eye study	N = 2913	58 ± 10,7	SIVA	- Diminution de la dimension fractale vasculaire - Augmentation de la tortuosité vasculaire - Augmentation du calibre veinulaire - Diminution du calibre artériolaire - Asymétrie de bifurcation artériolaire	- HTA - Tabagisme actif - Obésité - Dyslipidémie - Hyperglycémie - Diminution HDL - Age	Transversale
Rotterdam study	N = 5674	68 ± 8,2	Retinal Analysis	- Augmentation du calibre veinulaire - Diminution du calibre artériolaire	- HTA - Athérosclérose (indice de pression systolique, calcification aortique, plaque d'athérome) - Dyslipidémie - Tabac actif - Inflammation (hyperleucocytose, VS élevée)	Transversale
POLA study	N = 1224	68 [64 - 72]	IVAN	- Augmentation du calibre artériolaire et veinulaire - Diminution du calibre artériolaire et veinulaire	- Marqueur de l'inflammation et du stress oxydatif - HTA - Dysfonction rénale	Transversale

Tableau 1 : Paramètres vasculaires rétiniens, atteintes vasculaires systémiques et facteurs de risque cardiovasculaires dans différentes études de population.

ARIC = Atherosclerosis Risk in Communities; SIVA = Singapore "I" Vessel Assessment ; IVAN = Interactive Vessel Analyzer; HTA = hypertension artérielle ; AVC = accident vasculaire ischémique ; VS = vitesse de sédimentation ; HDL = High Density Lipoproteins Vasculaire = veinule + artériole.

1.2. Données vasculaires rétiniennes OCT-A

Dans l'étude EYE-MI, nous avons exploré le potentiel intérêt de caractériser de manière quantitative le réseau microvasculaire rétinien en OCT-A afin d'évaluer le profil de risque cardiovasculaire des patients atteints de cardiopathies ischémiques (56). Une diminution de la fraction d'éjection ventriculaire gauche (FEVG) et un score de risque AHA élevé étaient associés à une faible densité vasculaire rétinienne. De plus, nous avons trouvé des corrélations modérées entre la densité vasculaire rétinienne et les scores GRACE et REACH (Spearman $r = -0{,}33$; $p < 0{,}001$ et $r = -0{,}49$; $p < 0{,}001$), respectivement).

L'étude EYE-MI nous a permis de mettre en évidence qu'une faible densité vasculaire rétinienne pourrait être un biomarqueur rétinien intéressant des lésions macrovasculaires (figure 3). Ainsi, la densité vasculaire rétinienne est significativement associé au niveau d'atteinte vasculaire (score de risque AHA) chez des patients à haut risque cardiovasculaire. Cette association semblerait être indépendante des paramètres hémodynamiques systémiques (57). Nos résultats sont concordants avec d'autres études. Lee et al. ont montré une diminution signification des densités vasculaire et de perfusion chez des patients hypertendus, des patients hypertendus avec rétinopathies comparés à des participants normo-tendus contrôles appariés sur l'âge (58). Par ailleurs, de nombreuses études ont retrouvé des altérations vasculaires en OCT-A (microanévrysmes, diminution de la densité de perfusion choroïdienne, modification de la surface de la ZAC) chez des patients diabétiques sans rétinopathie (59–61). Contrairement aux données vasculaires issues de clichés rétinophotographiques, les études entre données OCT-A et pathologies cardiovasculaires sont plus rares. Wang et al. ont retrouvé une

association significative entre densité vasculaire rétinienne et lésions objectivées en coronarographie (sténose coronarienne) (62). Par ailleurs, lors d'une étude ancillaire nous avons récemment comparé les densités vasculaires rétiniennes en OCT-A de 2 populations : des patients sans antécédent cardiovasculaire (>40 ans recrutés en consultation d'ophtalmologie lors d'une consultation pré-opératoire de cataracte) et des patients de l'étude EYE-MI. Sur 104 participants appariés sur l'âge, nous avons retrouvé une diminution significative de la densité vasculaire rétinienne en OCT-A entre ces 2 populations (plexus capillaire superficiel, densité interne) [19,76 mm^{-1} ± 1,77 et 20,67 mm^{-1} ± 1,33 (P = 0,004)]. L'analyse des courbes ROC, du cut-off de 20,05 mm^{-1}, retrouve une spécificité à 64% et une sensibilité à 55% pour détecter un participant avec un haut risque cardiovasculaire. De plus, l'objectif secondaire de cette étude était d'explorer la corrélation entre biomarqueurs sériques de l'angiogénèse et densité vasculaire rétinienne en OCT-A. Nous avons retrouvé qu'une densité microvasculaire rétinienne diminuée était associée à des taux sanguins plus élevés d'Ostéoprotégérine et d'Angiopoïétine-2 (63). Ces résultats mettent en évidence un lien entre la densité vasculaire rétinienne mesurée en OCT-A et des biomarqueurs sériques. Par conséquent, ces résultats apportent une explication physiopathologique à notre hypothèse selon laquelle la raréfaction des capillaires rétiniens en OCT-A pourrait être considérée comme un bon reflet des atteintes cardiovasculaires systémiques.

1.3. Autre application clinique

Dans les suites de l'étude EYE-MI, nous avons exploré l'intérêt des données vasculaires rétiniennes et leurs associations avec d'autres anomalies microvasculaires périphériques. Dans le cadre de la prise en charge des syndromes coronariens aigues, une complication est redoutée : l'insuffisance rénale aigue post coronarographie (néphropathie aigue aux produits de contraste iodés) (64). Plusieurs études ont permis de valider le score de risque Mehran (hypotension systolique, insuffisance cardiaque, âge, anémie, diabète, créatininémie et quantité de produit de contraste) pour la survenue d'une néphropathie aux produits de contraste iodés (65). Par ailleurs, de nouveaux biomarqueurs de risque ont récemment été identifiés : un score GRACE > 160 et un niveau élevé de NT-proBNP à l'admission (66,67). L'objectif de notre étude était d'étudier la valeur potentielle de la mesure de la densité vasculaire rétinienne en OCT-A comme marqueur de dysfonctionnement microvasculaire lié à la survenue d'une néphropathie aigue aux produits de contraste iodés après coronarographie dans l'étude EYE-MI (68). L'analyse des courbes ROC ne montrait pas de différence significative concernant la prédiction de l'atteinte rénale par la mesure de la densité vasculaire rétinienne (area under the ROC curve (AUC) 0,745; 95% CI 0,649–0,841; P < 0,001) par rapport au score Mehran (AUC 0,801; 95% CI 0,696–0,912;P < 0,001), le dosage des NT-proBNP à l'admission (AUC 0,794; 95% CI 0,688–0,899; P < 0,001) et le score GRACE (AUC 0,828; 95% CI 0,724–0,932; P < 0,001).

2. Biomarqueurs oculaires, pathologies cérébrovasculaires et neurodégénératives

Nous sous sommes intéressés tout particulièrement à la vascularisation rétinienne mais il existe de nombreux autres biomarqueurs oculaires. L'épaisseur choroïdienne et la mesure de l'épaisseur des RNFL sont en effet d'autres éléments anatomiques qui pourraient aider à mieux caractériser le risque cardiovasculaire et neurodégénératif des patients. L'intérêt de la description du réseau vasculaire rétinien en tant que biomarqueur de données cardiovasculaires a été confirmé par de nombreuses études, en revanche l'étude de la choroïde pour cette application semble plus débattue. En effet, nos résultats diffèrent de ceux présentés par l'équipe Bordelaise sur la population Alienor – 3C (69). Gattoussi et al. avaient retrouvé une association entre amincissement choroïdien et tabagisme important, glycémie > 7 mmol/L et la prise d'un traitement hypolipidémiant. Dans notre étude (70), nous n'avions pas retrouvé d'association significative entre modification de l'épaisseur choroïdienne, facteurs de risque cardiovasculaires et score prédictif de mortalité d'origine cardiovasculaire (*Heart SCORE*). Il semblerait que l'épaisseur choroïdienne soit essentiellement dépendante d'un système d'autorégulation locale et qu'elle ne soit pas impactée par des éléments systémiques tels que l'athérosclérose ou l'inflammation chronique. Par ailleurs, la choroïde n'est pas seulement une unité vasculaire car elle est aussi composée d'éléments extravasculaires (fibre collagène, réseau lymphatique et cellules musculaires) qui n'interviennent pas à priori dans les atteintes micro et macrovasculaires.

Un autre biomarqueur oculaire est particulièrement intéressant à étudier lors du vieillissement et en pathologie neurodégénérative : l'épaisseur de la couche des

fibres nerveuses (RNFL). Ainsi, dans l'étude Alienor, la mesure de l'épaisseur des RNFL en population saine âgée (sans démence) et son association avec l'altération précoce de tests cognitifs a été étudié (71). De plus, ils ont rapporté que l'épaisseur globale des RNFL était associée aux paramètres d'IRM cérébrale au niveau du système limbique qui est une région sensible au processus neurodégénératif de la maladie d'Alzeihmer (72). Par ailleurs, l'association entre RNFL et maladie neurodégénérative a été confirmée dans une étude de population (*Rotterdam study*) (73). Ainsi une diminution de l'épaisseur des RNFL était associée à un risque accru de démence ce qui confirme l'intérêt des paramètres rétiniens en tant que biomarqueur préclinique de la neurodégénérescence. Les liens étroits qui unissent physiologies vasculaires et processus de neurodégénérescence nous ont amené à envisager une nouvelle étude dans la population de Montrachet. Dans ce travail récent, nous avons cherché à mettre en évidence des associations entre paramètres vasculaires rétiniens SIVA et épaisseur des RNFL chez des participants sans antécédent de neuropathie optique. L'étude porte sur 970 individus avec analyse SIVA du fond d'œil. L'analyse multivariée (ajustement sur l'âge, le sexe, la longueur axiale, les antécédents de diabète et hypertension) retrouve une association significative entre réduction du calibre vasculaire rétinien (artériole et veinule) et diminution de l'épaisseur globale des RNFL. La diminution d'une déviation standard du calibre des artérioles et veinules de la zone B et du calibre des artérioles et veinules de la zone C était associée à une diminution des RNLF globales ($\beta = -1{,}62$ µm, $P = 0{,}001$; $\beta = -2{,}39$ µm, $P < 0{,}001$; $\beta = -1{,}56$ µm, $P = 0{,}002$; and $\beta = -2{,}64$ µm, $P < 0{,}001$, respectivement). Il faut noter que cette association était aussi retrouvée dans un analyse en sous-groupe dans un population sans antécédent de diabète ou hypertension (n = 270) (74). Ces résultats confortent le lien entre paramètres

vasculaires rétiniens et caractéristiques des fibres nerveuses rétiniennes. Ainsi le remodelage microvasculaire rétinien a lui aussi été largement étudié comme biomarqueur des pathologies neurodégénératives (43,75–77). Certaines équipes commencent à décrire l'intérêt potentiel de la description microvasculaire en OCT-A et démence (78).

3. Limites des données quantitatives de la microvascularisation rétinienne

3.1. Données vasculaires SIVA

La mesure des paramètres géométriques vasculaires rétiniens doit être interprétés avec prudence. Les principales données à prendre en compte lors de leur utilisation sont la longueur axiale et la réfraction. Les données vasculaires les plus impactées par leurs modifications sont les calibres vasculaires et la dimension fractale.

Pour la mesure des calibres vasculaires, le logiciel SIVA utilise la formule révisée de Knudtso-Parr-Hubbard avec une mesure automatisée de la distance entre les murs vasculaires en prenant référence la taille de la papille. De nombreuses études ont montré une diminution du calibre des vaisseaux rétiniens (artériole et veinule) chez des participants myopes. Dans la *Beaver Dam Eye Study* (Wisconsin, USA, n = 4926), une association significative, entre erreur réfractive et calibre vasculaire rétinien, a été retrouvée chez des patients de 43 à 84 ans (79). Ainsi, une diminution de 1 dioptrie (shift myopique) était associée à une diminution du diamètre artériolaire de 2,8 µm et de 3 µm pour le diamètre veinulaire. Cette relation a été retrouvé dans d'autres études de population (*Blue Mountains Eye Study et Singapore Malay Eye Study*) (80,81). Il est difficile de savoir si cette association est secondaire au changement du facteur d'agrandissement des caméras qui permettent l'acquisition

du fond d'œil (modification entre un œil myope et un œil hypermétrope) ou si cela reflète d'authentiques différences physiologiques (diminution du flux sanguin choriorétinien chez les myopes) (82).

Plusieurs stratégies ont été proposées pour s'affranchir des variations liées à la longueur axiale. Tout d'abord, il est possible d'utiliser le ratio artério-veinule (*arterio-venule ratio* AVR) qui n'est pas influencé par le facteur d'agrandissement oculaire. Cette technique est peu utilisée car elle ne permet pas de distinguer les modification des artérioles et veinules qui sont indépendantes. Par ailleurs, il est possible d'utiliser des formules de corrections du facteur d'agrandissement oculaire. Cette stratégie est aussi utilisée pour mesurer la taille de la papille optique (83). La formule de correction la plus utilisée est celle décrite par Bengtsson en 1976 (84). En utilisant ces corrections, l'influence de la réfraction sur le calibre vasculaire semble disparaitre (85). Enfin, il est possible d'intégrer la longueur axiale dans les variables d'ajustement ou d'exclure les participants myopes forts.

La mesure de la dimension fractale ne semble pas impactée par le facteur d'agrandissement car il s'agit d'une mesure absolue. En revanche, une diminution de la dimension fractale a bien été retrouvée dans les yeux avec une longueur axiale augmentée (86). Cette relation pourrait être expliquée par l'extension sclérale dans les yeux myopes. Ainsi l'analyse semi-automatisée sur photographies, d'éléments anatomiques oculaires, doit nécessairement prendre en compte les caractéristiques géométriques de l'œil et la qualité intrinsèque des fonds d'yeux (qualité des images et résolution). Il existe de nombreux logiciels qui permettent une évaluation des paramètres vasculaires quantitatifs rétiniens (*Retinal Analysis* [RA], *Integrative Vessel Analysis* [IVAN] *Vessel assessment and measurement platform for images of the Retina* [VAMPIRE]). Les études qui ont comparé les résultats vasculaires de ces

logiciels sont rares (87–89). McGrory et al. rapportent un biais de mesure systématique selon les logiciels et le caractère non interchangeable de ces données. En effet, leur mode de calcul peut être différent (RA et IVAN sont indépendants de la taille papillaire contrairement à SIVA et VAMPIRE). Il existe par ailleurs des différences significatives notamment concernant les mesures des calibres vasculaires rétiniens, la stratégie de conversion (pixel et microns) et la segmentation des vaisseaux (VAMPIRE : *2-D Gabor wavelet-supervised classification* versus SIVA : *Daubechies wavelet curvature-based segmentation*) et la détermination d'un pixel vaisseau ou d'un pixel extravasculaire. Enfin, le centrage sur la papille ou la macula de la photographie du fond d'œil peut aussi influencer les paramètres quantitatifs vasculaires rétiniens (90).

Les auteurs évoquent que l'association entre les paramètres vasculaires rétiniens et les données cardiovasculaires pourraient être « logiciel-dépendant ». Ainsi il sera à l'avenir important d'obtenir une standardisation de ces données quantitatives rétiniennes et multiplier les informations microvasculaires sur des plateformes différentes.

3.2. Données vasculaires OCT-A

Les données quantitatives vasculaires obtenues en OCT-A doivent elles aussi être interprétées avec prudence. La donnée la plus importante à prendre en compte est la puissance du signal des clichés d'OCT-A. En effet, Lim et al. ont démontré une corrélation positive significative entre la puissance du signal entre 7 et 9 (puissance évaluée de 0 à 10) et les données vasculaires en OCT-A (densité, perfusion et surface de la ZAC) (91). Ainsi la fiabilité et la reproductibilité de ces mesures sont fortement corrélées à la qualité des OCT-A. La puissance du signal peut être

impactée par une opacité des milieux (opacification cristallinienne, condensation vitréenne et sècheresse oculaire) et la taille pupillaire. Le recueil de cette donnée est donc important dans les études de population, surtout en population âgée, et un contrôle indépendant de la qualité des images qui sont interprétées est nécessaire. Zhang et al. ont récemment démontré l'impact de l'opacification des milieux oculaires sur les mesures de la zone avasculaire centrale (périmètre et circularité) (92). Par ailleurs, l'acquisition d'OCT-A nécessite une participation active des patients. Cette dernière est améliorée par l'utilisation d'un *eye tracker* qui permet d'intégrer les mouvements oculaires. Cependant nous avons été dans l'obligation de stopper une étude sur OCT-A et accident vasculaire cérébral car les examens ne pouvaient pas être réalisés dans de bonnes conditions chez des patients trop fatigués pour maintenir une fixation prolongée. Les artefacts de segmentation (projection, microsaccade) doivent eux aussi être corrigés pour obtenir une image qui correspond le plus à la vascularisation *in vivo* (93).

Dans notre étude, nous n'avons pas pu utiliser les données quantitatives du plexus capillaire profond, la collection des données avec la version de l'Angioplex étant limitée au plexus superficiel. Sun et al. ont montré que les lésions microvasculaires chez des patients hypertendus étaient uniquement retrouvées dans le plexus profond et pas au niveau du plexus capillaire superficiel (94). En outre, ces techniques d'imagerie permettent d'obtenir une cartographie microvasculaire centrale avec un champ limité (pour l'instant il est difficile d'obtenir des données quantitatives automatisées au-delà de 12 X 12 mm). Les atteintes périphériques ne peuvent donc pas être prise en compte à ce jour (sauf manœuvre de reconstruction qui demeurent laborieuses à mettre en place pour des études de population). Par ailleurs, dans l'étude EYE-MI nous avons étudié les caractéristiques vasculaires rétiniennes en

OCT-A dans une cohorte sélectionnée sans pathologie ophtalmologique (exclusion des patients présentant une rétinopathie ou neuropathie optique). De nombreux paramètres oculaires doivent être pris en compte pour interpréter les données vasculaires quantitatives d'OCT-A (longueur axiale, épaisseur rétinienne, pression intraoculaire). Enfin, la cartographie vasculaire obtenue avec les acquisitions OCT-A est une image à un temps t de la vascularisation rétinienne. Ainsi cette technologie ne capture pas la dimension dynamique des dysfonctions endothéliales, d'adaptation et de réactivité vasculaire. Ces éléments peuvent avoir un intérêt dans la description de la microvascularisation rétinienne dans les processus pathologiques.

4. Travaux futurs

4.1. Nouvelles populations d'étude

Actuellement, les travaux sur vascularisation rétinienne et données cardiovasculaires se sont souvent limités à des études transversales. Afin d'améliorer les connaissances sur la thématique il serait intéressant de pouvoir effectuer des études longitudinales qui sont malheureusement difficiles à organiser et à financer. Par ailleurs, les biomarqueurs oculaires pourraient être particulièrement utiles dans le cadre d'une prévention primaire. Il faudrait donc se concentrer sur une population initialement saine. Ainsi ces études longitudinales pourraient améliorer les connaissances sur la temporalité entre atteinte vasculaire rétinienne et atteinte macrovasculaire systémique ce qui demeure difficile avec des design transversaux. Sont-elles concomitantes ? L'atteinte rétinienne précède t'elles toujours les évènements vasculaires systémiques ? Les atteintes rétiniennes sont-elles

réversibles lorsque les facteurs de risque sont corrigés ? Est-ce que ces paramètres individuels rétiniens sont plus efficaces pour prédire des évènements vasculaires systémiques que les facteurs de risque cardiovasculaires classiques ? Sont-ils complémentaires ? En effet ces questions ont rarement été soulevées dans la littérature. K McGeechan et al. ont montré que le calibre vasculaire rétinien permettait de prédire le risque de survenue d'événements coronariens chez les femmes (95). Cependant, cette capacité de prédiction incrémentale par rapport à celle du modèle classique de facteurs de risque cardiovasculaire (modèle de Framingham) demeurait modeste et les données vasculaires rétiniennes ne semblaient pas pouvoir s'appliquer en pratique clinique. Ainsi ces éléments devront être vérifiés afin de pouvoir transférer les résultats des études de cohorte à la clinique.

4.2. Intérêt de l'intelligence artificielle

L'augmentation exponentielle des données quantitatives disponibles pour décrire la microvascularisation rétinienne et l'existence de base de données rassemblant des centaines de milliers de fonds d'œil (exemple de la UK Biobank avec les images de fond d'œil de 67.725 participants) ont stimulé l'utilisation de l'intelligence artificielle (IA) en ophtalmologie. Le développement de l'IA en ophtalmologie a été rendu possible grâce à l'évolution des réseaux de neurones profonds, des algorithmes de *machine learning* (ML supervisé ou non) et des méthodes d'apprentissage profond (*deep learning*) (96–98). Historiquement, la première application de l'IA a été le dépistage de la rétinopathie diabétique à l'aide d'algorithmes d'analyse d'image par *deep learning (DL)* (99). Certains algorithmes de *deep learning* ont démontré leurs capacités à prédire les facteurs de risque cardiovasculaires et des scores de

prédictions de patients à partir de l'analyse des photographies de fond d'œil (100). Dans cette étude, les performances de prédiction étaient très solides et les zones d'intérêt du fond d'œil utilisées par l'algorithme remettent en cause et bouleversent notre analyse clinique en pratique courante. En effet, les zones d'intérêts de l'algorithme (*heat map*) ne coïncident pas forcément avec des zones d'examens ophtalmologiques usuels.

Ainsi, nous avons débuté un projet pilote de *machine learning (ML)* supervisé dans une sous population de l'étude EYE-MI (144 patients). L'objectif de cette étude était de développer un modèle de prédiction avec une approche ML supervisée des paramètres cardiovasculaires en utilisant les caractéristiques quantitatives vasculaires rétiniennes mesurées sur fond d'œil avec le logiciel SIVA et grâce à l'angioplex de l'OCT-A (solo et combiné). Notre objectif principal était d'estimer chez 144 patients issus de l'étude EYE-MI le score de risque cardiovasculaire (score de risque AHA, score SYNTAX et *risk SCORE*) avec ce modèle ML. L'objectif secondaire était de comparer le taux de prédiction des scores de risque cardiovasculaires et des paramètres systémiques de quatre algorithmes différents (K-Nearest Neighbors, Discriminant Analysis, Naive Bayes et decision trees) (Figure 4). Dans ce travail, chaque paramètre cardiovasculaire a été catégorisé en utilisant deux ou trois catégories (*risk SCORE* ≥ 5%, risque AHA ≥ 20%, score SYNTAX ≥ 33, âge > 60 ans, IMC > 25 et > 30). Afin d'éviter un biais de sélection dans le groupe d'apprentissage, la sélection des patients a été faite au hasard. Notre groupe d'apprentissage augmentait par incrément de 10 patients. Pour chaque incrément, le modèle prédictif a été appliqué à la base de données. Tous les programmes ont été écrits à l'aide du logiciel Matlab. Les algorithmes nous ont permis d'obtenir des taux

de prédiction très intéressants des principaux score de risque cardiovasculaire (taux supérieur à 80%).

D'autres études de validation sont encore nécessaires pour confirmer l'intérêt et la place de l'IA dans l'association entre microvascularisation rétinienne et processus pathologique vasculaire systémique.

CONCLUSION

L'intérêt de la description de la microvascularisation rétinienne lors du vieillissement et dans l'évaluation du statut vasculaire systémique a été confirmé par de nombreuses études. Le logiciel d'analyse d'image SIVA et l'OCT-A semblent être des outils très intéressants pour obtenir une description quantitative précise du réseau vasculaire rétinien. Nous avons mis en évidence un profil vasculaire suboptimal reposant essentiellement sur la dimension fractale rétinienne et un paramètre de densité vasculaire en OCT-A. Ce profil SIVA est associé à une augmentation du risque de décès d'origine cardiovasculaire (*Heart SCORE*) dans la population âgée ciblée par l'étude Montrachet. La densité vasculaire en OCT-A était associée à un profil cardiovasculaire plus altéré *a priori* indépendamment de l'hémodynamique systémique. Cependant, il faut rester très prudent avant de pouvoir réellement envisager le réseau vasculaire rétinien comme un biomarqueur du système cardiovasculaire. Le lien entre microvascularisation rétinienne et la macrovascularisation n'est pas forcement linéaire et la temporalité reste à confirmer. Une approche longitudinale à long terme et en population initialement saine semble indispensable pour confirmer nos hypothèses et mieux comprendre les mécanismes physiologiques qui lient ces deux unités vasculaires. Afin d'exploiter au mieux ces données quantitatives vasculaires il faudra préciser leurs sensibilités, spécificités et leurs capacités prédictives d'évènements cardiovasculaires majeurs. L'objectif de ces travaux futurs sera de pouvoir discriminer et isoler une population "à risque" pouvant bénéficier de mesures de prévention plus strictes. Il serait alors intéressant de construire des modèles de prédiction basés sur les biomarqueurs vasculaires individuels et les facteurs de risque cardiovasculaires classiques. Par ailleurs, à l'avenir il sera intéressant d'utiliser ces données dans des algorithmes d'intelligence

artificielle et des campagnes de prévention de télémédecine. En parallèle, il faudra conforter ces résultats par des études permettant de mieux comprendre les limites de la mesure quantitative d'éléments vasculaires anatomiques en imagerie utilisant des logiciels et des OCT différents. Enfin il faudra confirmer que l'utilisation de ces biomarqueurs rétiniens représente un intérêt pour la prise en charge des patients et qu'ils ne sont pas uniquement des éléments statistiques retrouvés dans des études de population.

652 **REFERENCES**

653 1. Leishman R. The eye in general vascular disease: hypertension and arteriosclerosis. Br J
654 Ophthalmol. 1957;41(11):641-701.

655 2. Classification of Retinal Lesions in the Presence of Vascular Hypertension: Report
656 submitted to the American Ophthalmological Society 1947.

657 3. Parr JC. Hypertensive generalised narrowing of retinal arteries. Trans Ophthalmol Soc N
658 Z. 1974;26(0):55-60.

659 4. Hubbard LD, Brothers RJ, King WN, Clegg LX, Klein R, Cooper LS, et al. Methods for
660 evaluation of retinal microvascular abnormalities associated with hypertension/sclerosis
661 in the Atherosclerosis Risk in Communities Study. Ophthalmology.
662 1999;106(12):2269-80.

663 5. Sasongko MB, Hodgson LAB, Wong TY, Kawasaki R, Cheung CY, Hsu W, et al.
664 Correlation and reproducibility of retinal vascular geometric measurements for
665 stereoscopic retinal images of the same eyes. Ophthalmic Epidemiol. 2012;19(5):322-7.

666 6. Sasongko MB, Wong TY, Nguyen TT, Cheung CY, Shaw JE, Wang JJ. Retinal vascular
667 tortuosity in persons with diabetes and diabetic retinopathy. Diabetologia.
668 2011;54(9):2409-16.

669 7. Liew G, Mitchell P, Rochtchina E, Wong TY, Hsu W, Lee ML, et al. Fractal analysis of
670 retinal microvasculature and coronary heart disease mortality. Eur Heart J.
671 2011;32(4):422-9.

672 8. Cheung N, Liew G, Lindley RI, Liu EY, Wang JJ, Hand P, et al. Retinal fractals and acute
673 lacunar stroke. Ann Neurol. 2010;68(1):107-11.

674 9. Makita S, Hong Y, Yamanari M, Yatagai T, Yasuno Y. Optical coherence angiography.
675 Opt Express. 2006;14(17):7821-40.

676 10. Kim DY, Fingler J, Werner JS, Schwartz DM, Fraser SE, Zawadzki RJ. In vivo
677 volumetric imaging of human retinal circulation with phase-variance optical coherence
678 tomography. Biomed Opt Express. 2011;2(6):1504-13.

679 11. Orlov NV, Coletta C, Asten F van, Qian Y, Ding J, AlGhatrif M, et al. Age-related
680 changes of the retinal microvasculature. Plos One. 2019;14(5):e0215916.

681 12. Dawber TR, Meadors GF, Moore FE. Epidemiological Approaches to Heart Disease: The
682 Framingham Study. Am J Public Health Nations Health. 1951;41(3):279-86.

683 13. Arnett Donna K., Blumenthal Roger S., Albert Michelle A., Buroker Andrew B.,
684 Goldberger Zachary D., Hahn Ellen J., et al. 2019 ACC/AHA Guideline on the Primary
685 Prevention of Cardiovascular Disease: Executive Summary: A Report of the American
686 College of Cardiology/American Heart Association Task Force on Clinical Practice
687 Guidelines. Circulation. 2019;140(11):e563-95.

14. Tuppin P, Neumann A, Danchin N, Weill A, Ricordeau P, de Peretti C, et al. Combined secondary prevention after hospitalization for myocardial infarction in France: analysis from a large administrative database. Arch Cardiovasc Dis. 2009;102(4):279-92.

15. Lozano R, Fullman N, Abate D, Abay SM, Abbafati C, Abbasi N, et al. Measuring progress from 1990 to 2017 and projecting attainment to 2030 of the health-related Sustainable Development Goals for 195 countries and territories: a systematic analysis for the Global Burden of Disease Study 2017. The Lancet. 2018;392(10159):2091-138.

16. Scott IA. Evaluating cardiovascular risk assessment for asymptomatic people. BMJ. 2009;338:a2844.

17. Behar-Cohen F, Kowalczuk L, Keller N, Savoldelli M, Azan F, Jeanny J-C. Anatomie de la rétine. 2009

18. De Backer D, Donadello K, Sakr Y, Ospina-Tascon G, Salgado D, Scolletta S, et al. Microcirculatory Alterations in Patients With Severe Sepsis: Impact of Time of Assessment and Relationship With Outcome*. Read Online: Critical Care Medicine | Society of Critical Care Medicine. 2013;41(3):791-9.

19. Vitiello L, Spoletini I, Gorini S, Pontecorvo L, Ferrari D, Ferraro E, et al. Microvascular inflammation in atherosclerosis. IJC Metabolic & Endocrine. 2014;3:1-7.

20. Ishikawa M, Stokes KY, Zhang JH, Nanda A, Granger DN. Cerebral microvascular responses to hypercholesterolemia: roles of NADPH oxidase and P-selectin. Circ Res. 2004;94(2):239-44.

21. Cottart C-H, Laguillier C, Nivet-Antoine V, Klimczak C, Sebban C, Beaudeux J-L. [Biology of arterial ageing and arteriosclerosis]. C R Biol. 2009;332(5):433-47.

22. De Backer D, Creteur J, Preiser J-C, Dubois M-J, Vincent J-L. Microvascular blood flow is altered in patients with sepsis. Am J Respir Crit Care Med. 2002;166(1):98-104.

23. Treml B, Kleinsasser A, Stadlbauer K-H, Steiner I, Pajk W, Pilch M, et al. Cutaneous Microvascular Blood Flow and Reactivity in Hypoxia. Front Physiol. 2018

24. Bredemeier M, Xavier RM, Capobianco KG, Restelli VG, Rohde LE paim, Pinotti AFF, et al. Nailfold capillary microscopy can suggest pulmonary disease activity in systemic sclerosis. J Rheumatol. 2004;31(2):286-94.

25. Cutolo M, Pizzorni C, Secchi ME, Sulli A. Capillaroscopy. Best Pract Res Clin Rheumatol. 2008;22(6):1093-108.

26. Barth Z, Witczak BN, Flatø B, Koller A, Sjaastad I, Sanner H. Assessment of Microvascular Abnormalities by Nailfold Capillaroscopy in Juvenile Dermatomyositis After Medium- to Long-Term Followup. Arthritis Care & Research. 2018;70(5):768-76.

27. Wadowski PP, Hülsmann M, Schörgenhofer C, Lang IM, Wurm R, Gremmel T, et al. Sublingual functional capillary rarefaction in chronic heart failure. Eur J Clin Invest. 2018;48(2).

725 28. Mulders TA, Nieuwdorp M, Stroes ES, Vink H, Pinto-Sietsma S-J. Non-invasive
726 assessment of microvascular dysfunction in families with premature coronary artery
727 disease. Int J Cardiol. 2013;168(5):5026-8.

728 29. Khawaja AP, Crabb DP, Jansonius NM. Time to abandon over-simplified surrogates of
729 ocular perfusion pressure in glaucoma research. Acta Ophthalmol. 2015

730 30. Cheung N, Bluemke DA, Klein R, Sharrett AR, Islam FMA, Cotch MF, et al. Retinal
731 arteriolar narrowing and left ventricular remodeling: the multi-ethnic study of
732 atherosclerosis. J Am Coll Cardiol. 2007;50(1):48-55.

733 31. Cheung N, Sharrett AR, Klein R, Criqui MH, Islam FMA, Macura KJ, et al. Aortic
734 distensibility and retinal arteriolar narrowing: the multi-ethnic study of atherosclerosis.
735 Hypertension. 2007;50(4):617-22.

736 32. Seidelmann SB, Claggett B, Bravo PE, Gupta A, Farhad H, Klein BE, et al. Retinal
737 Vessel Calibers in Predicting Long-Term Cardiovascular Outcomes: The Atherosclerosis
738 Risk in Communities Study. Circulation. 2016;134(18):1328-38.

739 33. Ding J, Wai KL, McGeechan K, lkram MK, Kawasaki R, Xie J, et al. Retinal vascular
740 caliber and the development of hypertension: a meta-analysis of individual participant
741 data. J Hypertens. 2014;32(2):207-15.

742 34. Ponto K, Werner D, Wiedemer L, Laubert-Reh D, Schuster A, Nickels S, et al. Retinal
743 vessel metrics: normative data and their use in systemic hypertension results from the
744 Gutenberg Health Study. J Hypertens. 2017;35(8):1635-45.

745 35. Boillot A, Zoungas S, Mitchell P, Klein R, Klein B, Ikram MK, et al. Obesity and the
746 Microvasculature: A Systematic Review and Meta-Analysis. PLoS One. 2013

747 36. Ikram MK, Cheung CY, Lorenzi M, Klein R, Jones TLZ, Wong TY. Retinal Vascular
748 Caliber as a Biomarker for Diabetes Microvascular Complications. Diabetes Care.
749 2013;36(3):750-9.

750 37. Ikram MK, de Jong FJ, Vingerling JR, Witteman JCM, Hofman A, Breteler MMB, et al.
751 Are retinal arteriolar or venular diameters associated with markers for cardiovascular
752 disorders? The Rotterdam Study. Invest Ophthalmol Vis Sci. 2004;45(7):2129-34.

753 38. Gariano RF, Gardner TW. Retinal angiogenesis in development and disease. Nature.
754 2005;438(7070):960-6.

755 39. Carmeliet P, Tessier-Lavigne M. Common mechanisms of nerve and blood vessel wiring.
756 Nature. 2005;436(7048):193-200.

757 40. Patton N, Aslam T, MacGillivray T, Pattie A, Deary IJ, Dhillon B. Retinal vascular image
758 analysis as a potential screening tool for cerebrovascular disease: a rationale based on
759 homology between cerebral and retinal microvasculatures. J Anat. 2005;206(4):319-48.

760 41. Ong Y-T, De Silva DA, Cheung CY, Chang H-M, Chen CP, Wong MC, et al.
761 Microvascular structure and network in the retina of patients with ischemic stroke. Stroke.
762 2013;44(8):2121-7.

763 42. Cooper LS, Wong TY, Klein R, Sharrett AR, Bryan RN, Hubbard LD, et al. Retinal
764 microvascular abnormalities and MRI-defined subclinical cerebral infarction: the
765 Atherosclerosis Risk in Communities Study. Stroke. 2006;37(1):82-6.

766 43. de Jong FJ, Schrijvers EMC, Ikram MK, Koudstaal PJ, de Jong PTVM, Hofman A, et al.
767 Retinal vascular caliber and risk of dementia: the Rotterdam study. Neurology.
768 2011;76(9):816-21.

769 44. Arnould L, Binquet C, Guenancia C, Alassane S, Kawasaki R, Daien V, et al. Association
770 between the retinal vascular network with Singapore « I » Vessel Assessment (SIVA)
771 software, cardiovascular history and risk factors in the elderly: The Montrachet study,
772 population-based study. Plos One. 2018;13(4):e0194694.

773 45. Cheung CY, Thomas GN, Tay W, Ikram MK, Hsu W, Lee ML, et al. Retinal vascular
774 fractal dimension and its relationship with cardiovascular and ocular risk factors. Am J
775 Ophthalmol. 2012;154(4):663-674.e1.

776 46. Azemin MZC, Kumar DK, Wong TY, Wang JJ, Mitchell P, Kawasaki R, et al. Age-
777 related rarefaction in the fractal dimension of retinal vessel. Neurobiol Aging.
778 2012;33(1):194.e1-4.

779 47. Zhu P, Huang F, Lin F, Li Q, Yuan Y, Gao Z, et al. The Relationship of Retinal Vessel
780 Diameters and Fractal Dimensions with Blood Pressure and Cardiovascular Risk Factors.
781 PLoS One. 2014

782 48. Liew G, Wang JJ, Cheung N, Zhang YP, Hsu W, Lee ML, et al. The retinal vasculature as
783 a fractal: methodology, reliability, and relationship to blood pressure. Ophthalmology.
784 2008;115(11):1951-6.

785 49. Cheung CY, Tay WT, Mitchell P, Wang JJ, Hsu W, Lee ML, et al. Quantitative and
786 qualitative retinal microvascular characteristics and blood pressure. J Hypertens.
787 2011;29(7):1380-91.

788 50. Doubal FN, MacGillivray TJ, Patton N, Dhillon B, Dennis MS, Wardlaw JM. Fractal
789 analysis of retinal vessels suggests that a distinct vasculopathy causes lacunar stroke.
790 Neurology. 2010;74(14):1102-7.

791 51. Wang JJ, Liew G, Klein R, Rochtchina E, Knudtson MD, Klein BEK, et al. Retinal vessel
792 diameter and cardiovascular mortality: pooled data analysis from two older populations.
793 Eur Heart J. 2007;28(16):1984-92.

794 52. Wong TY, Klein R, Klein BEK, Meuer SM, Hubbard LD. Retinal Vessel Diameters and
795 Their Associations with Age and Blood Pressure. Invest Ophthalmol Vis Sci.
796 2003;44(11):4644-50.

797 53. Daien V, Kawasaki R, Villain M, Ribstein J, Du Cailar G, Mimran A, et al. Retinal
798 vascular caliber is associated with renal function in apparently healthy subjects. Acta
799 Ophthalmol. 2013;91(4):e283-288.

800 54. Daien V, Carriere I, Kawasaki R, Cristol J-P, Villain M, Fesler P, et al. Retinal Vascular
801 Caliber Is Associated with Cardiovascular Biomarkers of Oxidative Stress and
802 Inflammation: The POLA Study. Plos One. 2013;8(7):e71089.

803 55. Cheung CY-L, Zheng Y, Hsu W, Lee ML, Lau QP, Mitchell P, et al. Retinal vascular
804 tortuosity, blood pressure, and cardiovascular risk factors. Ophthalmology.
805 2011;118(5):812-8.

806 56. Arnould L, Guenancia C, Azemar A, Alan G, Pitois S, Bichat F, et al. The EYE-MI Pilot
807 Study: A Prospective Acute Coronary Syndrome Cohort Evaluated With Retinal Optical
808 Coherence Tomography Angiography. Invest Ophthalmol Vis Sci.
809 2018;59(10):4299-306.

810 57. Arnould L, Guenancia C, Gabrielle P-H, Pitois S, Baudin F, Pommier T, et al. Influence
811 of cardiac hemodynamic variables on retinal vessel density measurement on optical
812 coherence tomography angiography in patients with myocardial infarction. J Fr
813 Ophtalmol. 2020;43(3):216-21.

814 58. Lee WH, Park J-H, Won Y, Lee M-W, Shin Y-I, Jo Y-J, et al. Retinal Microvascular
815 Change in Hypertension as measured by Optical Coherence Tomography Angiography.
816 Scientific Reports. 2019;9(1):156.

817 59. Dimitrova G, Chihara E, Takahashi H, Amano H, Okazaki K. Quantitative Retinal Optical
818 Coherence Tomography Angiography in Patients With Diabetes Without Diabetic
819 Retinopathy. Invest Ophthalmol Vis Sci. 2017;58(1):190-6.

820 60. Dai Y, Zhou H, Chu Z, Zhang Q, Chao JR, Rezaei KA, et al. Microvascular Changes in
821 the Choriocapillaris of Diabetic Patients Without Retinopathy Investigated by Swept-
822 Source OCT Angiography. Invest Ophthalmol Vis Sci. 2020;61(3):50-50.

823 61. Thompson IA, Durrani AK, Patel S. Optical coherence tomography angiography
824 characteristics in diabetic patients without clinical diabetic retinopathy. Eye (Lond).
825 2019;33(4):648-52.

826 62. Wang J, Jiang J, Zhang Y, Qian YW, Zhang JF, Wang ZL. Retinal and choroidal vascular
827 changes in coronary heart disease: an optical coherence tomography angiography study.
828 Biomed Opt Express. 2019;10(4):1532-44.

829 63. Hannappe M-A, Arnould L, Méloux A, Mouhat B, Bichat F, Zeller M, et al. Vascular
830 density with optical coherence tomography angiography and systemic biomarkers in low
831 and high cardiovascular risk patients. Sci Rep. 2020;10(1):16718.

832 64. Marenzi G, Lauri G, Assanelli E, Campodonico J, De Metrio M, Marana I, et al. Contrast-
833 induced nephropathy in patients undergoing primary angioplasty for acute myocardial
834 infarction. J Am Coll Cardiol. 2004;44(9):1780-5.

835 65. Mehran R, Aymong ED, Nikolsky E, Lasic Z, Iakovou I, Fahy M, et al. A simple risk
836 score for prediction of contrast-induced nephropathy after percutaneous coronary
837 intervention: development and initial validation. J Am Coll Cardiol. 2004;44(7):1393-9.

838 66. Liu YH, Liu Y, Tan N, Chen J-Y, Chen J, Chen S-H, et al. Predictive value of GRACE
839 risk scores for contrast-induced acute kidney injury in patients with ST-segment elevation
840 myocardial infarction before undergoing primary percutaneous coronary intervention. Int
841 Urol Nephrol. 2014;46(2):417-26.

842 67. Goussot S, Mousson C, Guenancia C, Stamboul K, Brunel P, Brunet D, et al. N-Terminal
843 Fragment of Pro B-type Natriuretic Peptide as a Marker of Contrast-Induced Nephropathy
844 After Primary Percutaneous Coronary Intervention for ST-Segment Elevation Myocardial
845 Infarction. Am J Cardiol. 2015;116(6):865-71.

846 68. Alan G, Guenancia C, Arnould L, Azemar A, Pitois S, Maza M, et al. Retinal Vascular
847 Density as A Novel Biomarker of Acute Renal Injury after Acute Coronary Syndrome.
848 Sci Rep. 2019;9(1):1-9.

849 69. Gattoussi S, Cougnard-Grégoire A, Korobelnik J-F, Rougier M-B, Delyfer M-N,
850 Schweitzer C, et al. Choroidal thickness, vascular factors, and age-related macular
851 degeneration: the alienor Study. Retina 2018.

852 70. Arnould L, Seydou A, Gabrielle P-H, Guenancia C, Tzourio C, Bourredjem A, et al.
853 Subfoveal Choroidal Thickness, Cardiovascular History, and Risk Factors in the Elderly:
854 The Montrachet Study. Invest Ophthalmol Vis Sci. 2019;60(7):2431-7.

855 71. Méndez-Gómez JL, Rougier M-B, Tellouck L, Korobelnik J-F, Schweitzer C, Delyfer M-
856 N, et al. Peripapillary Retinal Nerve Fiber Layer Thickness and the Evolution of
857 Cognitive Performance in an Elderly Population. Front Neurol. 2017;8:93.

858 72. Méndez-Gómez JL, Pelletier A, Rougier M-B, Korobelnik J-F, Schweitzer C, Delyfer M-
859 N, et al. Association of Retinal Nerve Fiber Layer Thickness With Brain Alterations in
860 the Visual and Limbic Networks in Elderly Adults Without Dementia. JAMA Netw Open.
861 2018;1(7):e184406.

862 73. Mutlu U, Colijn JM, Ikram MA, Bonnemaijer PWM, Licher S, Wolters FJ, et al.
863 Association of Retinal Neurodegeneration on Optical Coherence Tomography With
864 Dementia: A Population-Based Study. JAMA Neurol. 2018;75(10):1256-63.

865 74. Arnould L, Guillemin M, Seydou A, Gabrielle P-H, Bourredjem A, Kawasaki R, et al.
866 Association between the retinal vascular network and retinal nerve fiber layer in the
867 elderly: The Montrachet study. Plos One. 2020;15(10):e0241055.

868 75. Cheung CY-L, Ong YT, Ikram MK, Ong SY, Li X, Hilal S, et al. Microvascular network
869 alterations in the retina of patients with Alzheimer's disease. Alzheimers Dement.
870 2014;10(2):135-42.

871 76. Schrijvers EMC, Buitendijk GHS, Ikram MK, Koudstaal PJ, Hofman A, Vingerling JR, et
872 al. Retinopathy and risk of dementia: the Rotterdam Study. Neurology.
873 2012;79(4):365-70.

874 77. Cheung N, Mosley T, Islam A, Kawasaki R, Sharrett AR, Klein R, et al. Retinal
875 microvascular abnormalities and subclinical magnetic resonance imaging brain infarct: a
876 prospective study. Brain. 2010;133(7):1987-93.

877 78. Bulut M, Kurtuluş F, Gözkaya O, Erol MK, Cengiz A, Akıdan M, et al. Evaluation of
878 optical coherence tomography angiographic findings in Alzheimer's type dementia. Br J
879 Ophthalmol. 2018;102(2):233-7.

880 79. Wong TY, Knudtson MD, Klein R, Klein BEK, Meuer SM, Hubbard LD. Computer-
881 assisted measurement of retinal vessel diameters in the Beaver Dam Eye Study:

882 methodology, correlation between eyes, and effect of refractive errors. Ophthalmology.
883 2004;111(6):1183-90.

884 80. Li H, Mitchell P, Rochtchina E, Burlutsky G, Wong TY, Wang JJ. Retinal vessel caliber
885 and myopic retinopathy: the blue mountains eye study. Ophthalmic Epidemiol.
886 2011;18(6):275-80.

887 81. Islam FMA, Nguyen TT, Wang JJ, Tai ES, Shankar A, Saw SM, et al. Quantitative retinal
888 vascular calibre changes in diabetes and retinopathy: the Singapore Malay eye study. Eye.
889 2009;23(8):1719-24.

890 82. Dimitrova G, Tamaki Y, Kato S, Nagahara M. Retrobulbar circulation in myopic patients
891 with or without myopic choroidal neovascularisation. Br J Ophthalmol.
892 2002;86(7):771-3.

893 83. Garway-Heath DF, Rudnicka AR, Lowe T, Foster PJ, Fitzke FW, Hitchings RA.
894 Measurement of optic disc size: equivalence of methods to correct for ocular
895 magnification. British Journal of Ophthalmology.1998;82(6):643-9.

896 84. Bengtsson B. The variation and covariation of cup and disc diameters. Acta Ophthalmol.
897 1976;54(6):804-18.

898 85. Cheung N, Tikellis G, Saw SM, Islam FMA, Mitchell P, Wang JJ, et al. Relationship of
899 Axial Length and Retinal Vascular Caliber in Children. American Journal of
900 Ophthalmology. 2007;144(5):658-662.e1.

901 86. Tai ELM, Li L-J, Wan-Hazabbah WH, Wong T-Y, Shatriah I. Effect of Axial Eye Length
902 on Retinal Vessel Parameters in 6 to 12-Year-Old Malay Girls. PLoS One. 2017;12(1).

903 87. Downie E, Tokarev J, Divani A, Koozekanani DD. Comparison of two free retinal
904 vascular measurement software packages: IVAN and VAMPIRE. Invest Ophthalmol Vis
905 Sci. 2015;56(7):3320-3320.

906 88. McGrory S, Taylor AM, Pellegrini E, Ballerini L, Kirin M, Doubal FN, et al. Towards
907 Standardization of Quantitative Retinal Vascular Parameters: Comparison of SIVA and
908 VAMPIRE Measurements in the Lothian Birth Cohort 1936. Translational Vision Science
909 & Technology. 2018;7(2).

910 89. Silvestri V, Bankhead P, Hubbard LD, Klein BE, Meuer SM, Mosher A, et al.
911 Comparative Analysis of ARIA and IVAN Vessel Caliber Measuring Software
912 Applications. Invest Ophthalmol Vis Sci. 2012;53(14):2178-2178.

913 90. Mookiah MRK, McGrory S, Hogg S, Price J, Forster R, MacGillivray TJ, et al. Towards
914 Standardization of Retinal Vascular Measurements: On the Effect of Image Centering. In:
915 Stoyanov D, Taylor Z, Ciompi F, Xu Y, Martel A, Maier-Hein L, et al., éditeurs.
916 Computational Pathology and Ophthalmic Medical Image Analysis 2018. p. 294-302.

917 91. Lim HB, Kim YW, Kim JM, Jo YJ, Kim JY. The Importance of Signal Strength in
918 Quantitative Assessment of Retinal Vessel Density Using Optical Coherence Tomography
919 Angiography. Sci Rep. 2018;8(1):12897.

920 92. Zhang J, Tang FY, Cheung C, Chen X, Chen H. Different effect of media opacity on
921 automated and manual measurement of foveal avascular zone of optical coherence
922 tomography angiographies. Br J Ophthalmol. 2020.

923 93. Spaide RF, Fujimoto JG, Waheed NK. Image artifacts in optical coherence tomography
924 angiography. RETINA. 2015;35(11):2163-80.

925 94. Sun C, Ladores C, Hong J, Nguyen DQ, Chua J, Ting D, et al. Systemic hypertension
926 associated retinal microvascular changes can be detected with optical coherence
927 tomography angiography. Scientific Reports. 2020;10(1):9580.

928 95. McGeechan K, Liew G, Macaskill P, Irwig L, Klein R, Sharrett AR, et al. Risk prediction
929 of coronary heart disease based on retinal vascular caliber (from the Atherosclerosis Risk
930 In Communities [ARIC] Study). Am J Cardiol. 2008;102(1):58-63.

931 96. De Fauw J, Ledsam JR, Romera-Paredes B, Nikolov S, Tomasev N, Blackwell S, et al.
932 Clinically applicable deep learning for diagnosis and referral in retinal disease. Nat Med.
933 2018;24(9):1342-50.

934 97. Bojikian KD, Lee CS, Lee AY. Finding Glaucoma in Color Fundus Photographs Using
935 Deep Learning. JAMA Ophthalmol. 2019.

936 98. Schlegl T, Waldstein SM, Bogunovic H, Endstraßer F, Sadeghipour A, Philip A-M, et al.
937 Fully Automated Detection and Quantification of Macular Fluid in OCT Using Deep
938 Learning. Ophthalmology. 2018;125(4):549-58.

939 99. Ting DSW, Cheung CY-L, Lim G, Tan GSW, Quang ND, Gan A, et al. Development and
940 Validation of a Deep Learning System for Diabetic Retinopathy and Related Eye Diseases
941 Using Retinal Images From Multiethnic Populations With Diabetes. JAMA.
942 2017;318(22):2211-23.

943 100. Poplin R, Varadarajan AV, Blumer K, Liu Y, McConnell MV, Corrado GS, et al.
944 Prediction of cardiovascular risk factors from retinal fundus photographs via deep
945 learning. Nature Biomedical Engineering. 2018;2(3):158.

LÉGENDES

Figure 1. Logiciel d'analyse d'images SIVA. A : Calibre artérioles (rouge) et veinules (bleu). B : Tortuosité et Angulation. C : Dimension fractale. Figure issue Singapore "I" Vessel Assessment (SIVA): Computer-aided Integrated Platform for Large-scale Non-invasive Observation of Cardiovascular Disorders Using Retina Image Analysis. www.a-star.edu.sg date d'accès 13/10/2020

Figure 2. Logiciel d'analyse d'images SIVA. Zone B et C. Figure issue Singapore "I" Vessel Assessment (SIVA): Computer-aided Integrated Platform for Large-scale Non-invasive Observation of Cardiovascular Disorders Using Retina Image Analysis. www.a-star.edu.sg date d'accès 13/10/2020

Figure 3. Schéma illustrant le lien entre anomalies microvasculaires et lésions macrovasculaires. Le positionnement des examens ophtalmologiques restent hypothétiques dans l'histoire naturelle de ces pathologies.

Figure 4. Résultats préliminaires de l'étude *machine learning* et paramètres cardiovasculaires (données OCT-A : croix bleue, données SIVA : cercle rouge, données OCT-A + SIVA : étoile noire). Cette figure montre la meilleure valeur du taux de prédiction en fonction du nombre de patients utilisé dans le set d'apprentissage.

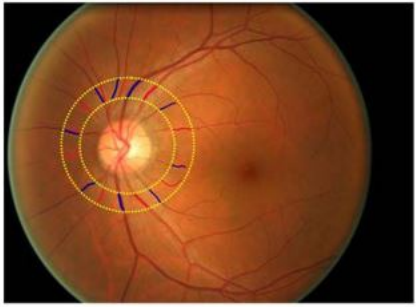

A

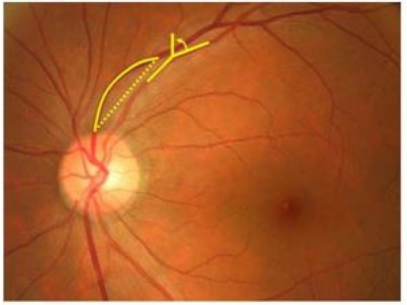

B



C

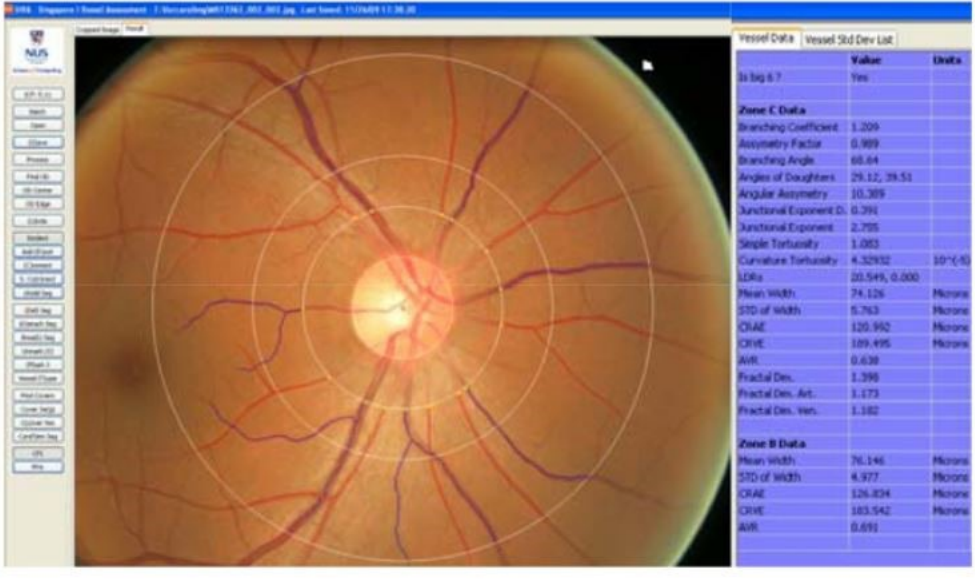
Vessel Data
Vessel Std Dev List
Value
Units
Is big 6 ?
Yes
Zone C Data
Branching Coefficient
1.209
Asymetry Factor
0.989
Branching Angle
68.64
Angles of Daughters
29.12, 39.51
Angular Asymetry
10.389
Junctional Exponent D.
0.391
Junctional Exponent
2.705
Simple Tortuosity
1.083
Curvature Tortuosity
4.32932
10^(-5)
LDRs
10.549, 0.000
Mean Width
74.126
Microns
STD of Width
5.763
Microns
CRAE
120.992
Microns
CRVE
189.495
Microns
AVR
0.638
Fractal Dim.
1.398
Fractal Dim. Art.
1.173
Fractal Dim. Ven.
1.182
Zone B Data
Mean Width
76.146
Microns
STD of Width
4.977
Microns
CRAE
126.834
Microns
CRVE
183.542
Microns
AVR
0.691

HTA **Tabac** **Obésité** **Environnement / génétique** **Dyslipidémie** **Diabète**

Dysfonction endothéliale

Inflammation chronique

Stress oxydatif

Hypoxie chronique

Vieillissement

Remodelage vasculaire

Athérome / Artériosclérose

Tonus vasculaire / résistances périphériques

Anomalies microvasculaires

Faible densité vasculaire rétinienne

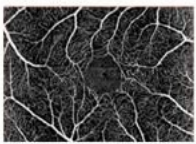

Réseau vasculaire suboptimal

Lésions macrovasculaires des organes terminaux

CARDIAQUE	CEREBRALE
Cardiopathie ischémique Insuffisance cardiaque Coronaropathie	AVC Maladie des petits vaisseaux Démence vasculaire

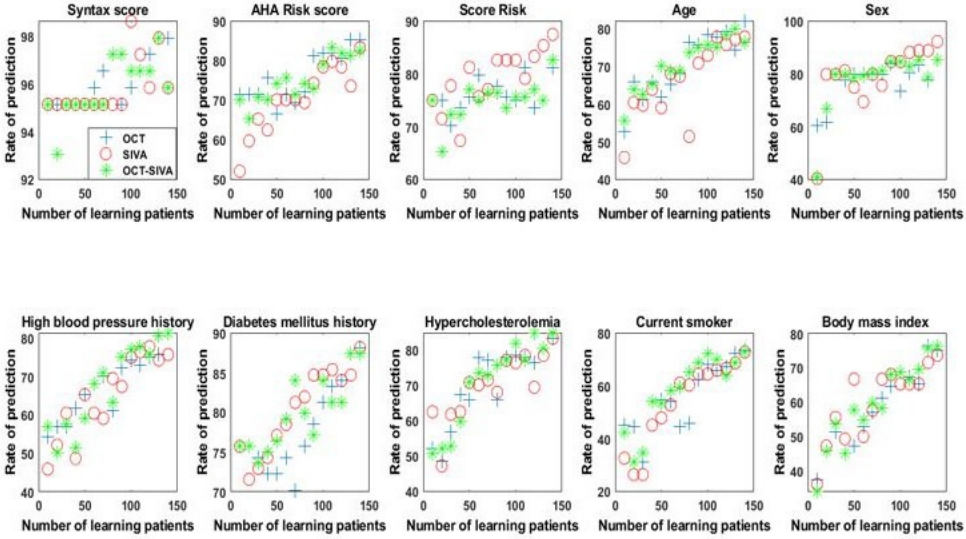
Syntax score
AHA Risk score
Score Risk
Age
Sex
High blood pressure history
Diabetes mellitus history
Hypercholesterolemia
Current smoker
Body mass index
Rate of prediction
Number of learning patients
OCT
SIVA
OCT-SIVA