



HAL
open science

Phénotypage de la maturation hypophysaire. Impact de l'allaitement artificiel

Elodie Chaillou, Mélanie Kraemer, Céline Parias, Mathieu Fonteneau, Jérôme Becker, Julie Le Merrer, Frédéric Lévy, Mélody Morisse, Raymond Nowak, Valérie Labas, et al.

► To cite this version:

Elodie Chaillou, Mélanie Kraemer, Céline Parias, Mathieu Fonteneau, Jérôme Becker, et al.. Phénotypage de la maturation hypophysaire. Impact de l'allaitement artificiel. Journées d'animation scientifiques du Département Physiologie Animale et Systèmes d'Élevage, May 2022, Poitiers, France. hal-03752742

HAL Id: hal-03752742

<https://hal.inrae.fr/hal-03752742v1>

Submitted on 17 Aug 2022

HAL is a multi-disciplinary open access archive for the deposit and dissemination of scientific research documents, whether they are published or not. The documents may come from teaching and research institutions in France or abroad, or from public or private research centers.

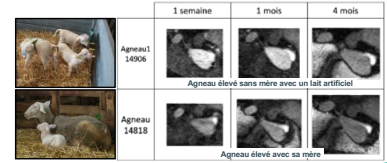
L'archive ouverte pluridisciplinaire **HAL**, est destinée au dépôt et à la diffusion de documents scientifiques de niveau recherche, publiés ou non, émanant des établissements d'enseignement et de recherche français ou étrangers, des laboratoires publics ou privés.



- 1 UMR-PRC NECOS
- 2 UMR-iBrain
- 3 UMR-PRC PIXANIM
- 4 UMR-PRC LPE
- 5 UMR-PRC MiDynNet

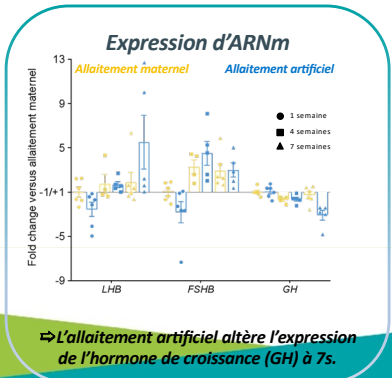
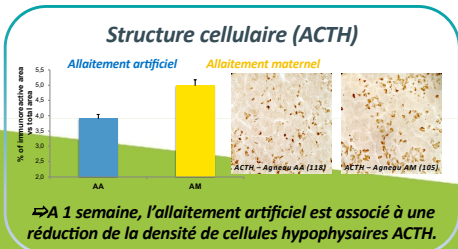
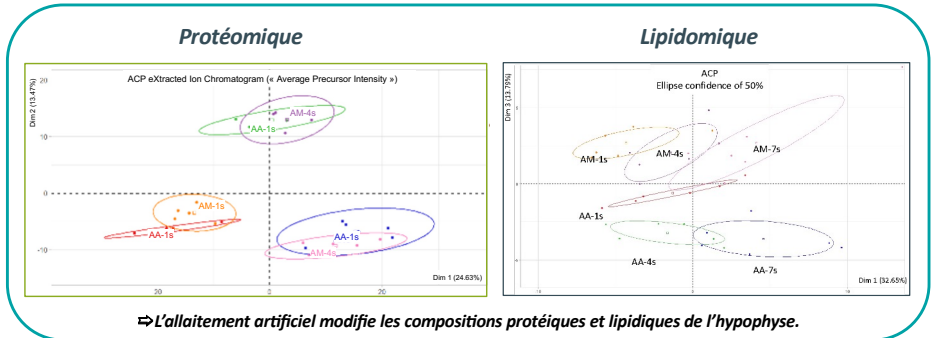
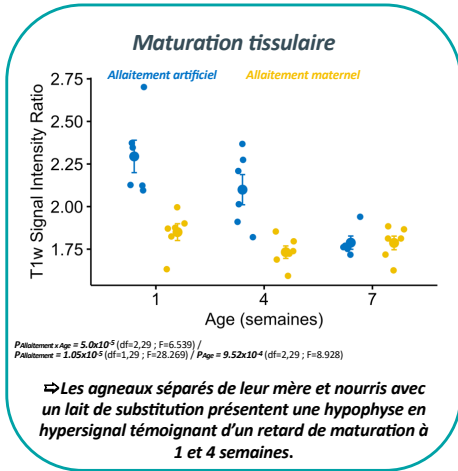
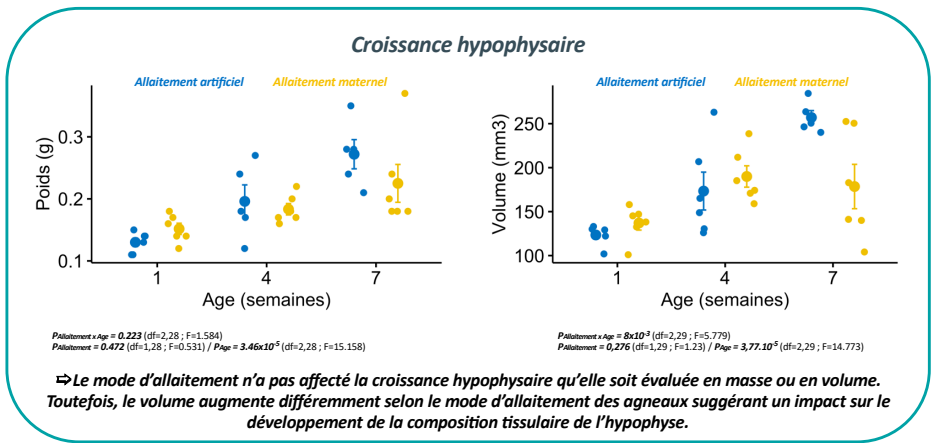
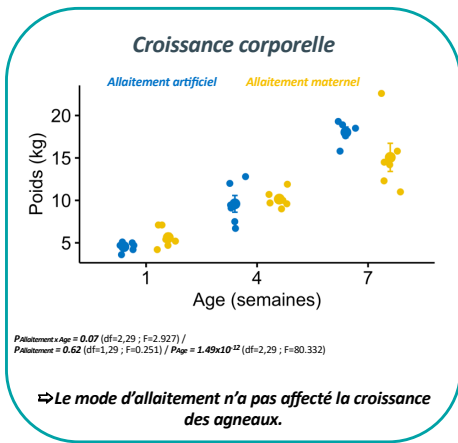
Elodie Chaillou¹, Mélanie Kraemer¹, Céline Parias¹, Mathieu Fonteneau², Jérôme Becker², Julie Le Merrer², Frédéric Lévy¹, Mélody Morisse¹, Raymond Nowak¹, Valérie Labas³, Ana-Paula Teixeira-Gomes³, Emilie Maugrion³, Daniel Tomas³, Hans Adriaensen³, Frédéric Elleboudt³, Christian Moussu³, Anne-Lyse Lainé⁴, Catherine Taragnat⁵, Scott Love¹

Chez l'agneau, l'allaitement artificiel altère le développement cérébral (Love et al 2022) et perturbe le développement comportemental et endocrinien (Damian et al 2013). Les perturbations endocriniennes (axe corticotrope, ocytocine...) des agneaux allaités artificiellement pourraient être liées au retard de maturation de l'hypophyse que nous avons mis en évidence par analyse de texture d'images acquises par imagerie par résonance magnétique pondérée en T₁ (cf. figure ci-contre).



Phénotyper la maturation hypophysaire par une approche pluridisciplinaire pour identifier les bases moléculaires et structurelles à l'origine du retard de maturation observée chez les agneaux élevés sans mère avec un lait artificiel de substitution.

Pour cette étude, 6 groupes de 6 agnelles ont été constitués selon le mode d'élevage (agneaux en allaitement artificiel; agneaux en allaitement maternel), soumis à une IRM puis euthanasiés à 3 âges différents (1, 4 et 7 semaines). Les individus ont été pesés juste avant l'acquisition IRM et l'hypophyse a été prélevée immédiatement après l'euthanasie des individus après l'IRM. L'hypophyse a été divisée en 4 échantillons destinés à des analyses de protéomique (protéines) et lipidomique (lipides), des analyses RT-qPCR (ARNm) et histologiques (structures tissulaires). L'hypophyse a été segmentée manuellement sur les IRM pondérées en T₁ afin d'évaluer leur volume et l'intensité de signal T₁.



L'allaitement artificiel sans mère et avec un lait de substitution est associé à des modifications profondes de la maturation hypophysaire. Les modifications observées par imagerie par résonance magnétique reflètent probablement les modifications observées en protéomique et lipidomique. Enfin, ces modifications structurelles sont associées à des modifications fonctionnelles qui expliquent probablement les perturbations endocriniennes rapportées dans la littérature.

Ces travaux confirment l'impact délétère de l'allaitement artificiel avec un lait de substitution. Compte tenu des conséquences multiples de l'allaitement artificiel (santé, comportement, développement cérébral et neuroendocrinien), il est essentiel de compenser l'absence de la mère en agissant sur l'environnement social et de garantir un lait de qualité en proposant un lait adapté aux besoins du nouveau-né en croissance.